



Abdomen abierto: la herida más desafiante

OSWALDO ALFONSO BORRÁEZ, MD*

El abdomen abierto es una técnica quirúrgica en la cual dejamos la cavidad abierta, cubriendo los órganos, para el manejo de diferentes entidades clínico-patológicas ⁽¹⁾.

Recordemos que a través del tiempo los médicos en general y los cirujanos en particular se han preocupado por controlar y manejar las infecciones, siguiendo los principios básicos, como son: drenaje del foco séptico, desbridamiento del tejido necrótico y la prevención de su reaccumulación.

Quienes se enfrentan frecuentemente a pacientes con entidades como las peritonitis severas principalmente de origen apendicular o de otras alteraciones en el colon, o con aquellos que requieren una reintervención y se encuentra dentro de la cavidad peritonitis residuales muy severas y con compromiso sistémico de los pacientes, o con pacientes que en la evolución de sus procesos infecciosos intraabdominales desarrollan un íleo muy marcado y prolongado, que en algún momento de la evolución no permitirían el cierre de la cavidad abdominal ⁽¹⁻⁶⁾; o aunque con menor frecuencia podemos requerir

alguna vez más intervenir quirúrgicamente pacientes con pancreatitis aguda que evolucionan tórpidamente hacia el deterioro o porque podemos en ellos documentar una sobreinfección. Todos estos pacientes presentan patologías que seguramente para su manejo adecuado requerirán dejar la cavidad abdominal abierta.

Los cirujanos de trauma, cuando intervienen pacientes severamente lesionados podrían considerar en algunos de ellos la realización del control de daños: abreviar los procedimientos requeridos con el fin de evitar prolongar las cirugías en las cuales sólo conseguiríamos exponer los pacientes a más deterioros secundarios a la coagulopatía secundaria a la hipotermia, múltiples transfusiones y acidosis metabólica por la hipoperfusión tisular e hipoxia. Por supuesto que parte del manejo del control de daños debe centrarse en dejar el abdomen abierto como parte de la estrategia y para evitar el desarrollo del conocido síndrome de hipertensión abdominal que se caracteriza entre otros aspectos por los siguientes: elevación de la presión intraabdominal por encima de 20 - 25 cm de agua, disminución del flujo sanguíneo a los órganos intraabdominales (afectando entre otros al riñón), caída del gasto cardíaco por disminución del retorno venoso, elevación de la presión al final de la inspiración por elevación de los hemidiafragmas y compresión del parénquima pulmonar, elevación de la presión intracraneana y a nivel de la pared abdominal se puede presentar dehiscencia, necrosis y aun fascitis ⁽⁷⁻¹³⁾.

* Profesor adjunto de Cirugía, Universidad Nacional. Coordinador de Cirugía Hospital San Blas. Presidente de la Asociación Colombiana de Trauma. Secretario de la Asociación Colombiana de Cirugía.

Fecha de recibo: 18 de agosto de 2008
Fecha de aprobación: 21 de agosto de 2008

Existe otro grupo de pacientes como los que presentan una isquemia o trombosis mesentérica, o en aquellos en quienes se han realizado suturas vasculares que podemos considerar críticas (sutura de vasos renales o de la vena porta) o en quienes realizamos ligadura de vasos tan importantes como alguna de las venas mesentéricas ⁽¹⁾. Ellos se beneficiarían del manejo de su abdomen abierto temporalmente para revisar los órganos afectados, y de acuerdo a su evolución realizar posteriormente y en forma pronta el cierre definitivo de la pared abdominal.

No es excepcional en nuestro medio que intervengamos pacientes con lesiones traumáticas o por obstrucción intestinal, con antecedentes de cirugías abdominales y con secuelas de abdomen abierto (pacientes que requirieron la técnica del abdomen abierto para manejo de patologías previamente y no se corrigió oportunamente) ⁽¹⁴⁾.

Los pacientes descritos (con patología infecciosa, traumática u otras), tienen en común que requieren ser manejados con la técnica del abdomen abierto, temporalmente.

Históricamente desde 1905, Price, y en 1906 Torek, utilizaron su técnica de desbridamiento y lavado de la cavidad ^(15, 16), en 1960 Artz propuso la irrigación con antibióticos en el transoperatorio ⁽¹⁷⁾ y Schumer la irrigación continua posoperatoria ⁽¹⁸⁻²²⁾, en 1975 Huspeth inició la técnica del desbridamiento radical peritoneal ⁽²³⁾. Solamente en el año 1979 Steimberg manejó la cavidad abdominal como un absceso, abierto ⁽²⁴⁾ y en 1980 Teichmann y Wittmann utilizando el principio anterior del abdomen abierto, utilizaron una malla con cremallera para abordar la cavidad abdominal drenando y lavándola periódicamente ⁽²⁵⁾.

En cuanto a elementos utilizados para adecuar a la pared abdominal o dejarla abierta, existe una variedad: nylon ⁽²⁶⁻²⁹⁾, dacrón ⁽³⁰⁾, teflón ⁽³¹⁾, polipropileno ^(32, 33), politetrafluoroetileno, silástico ⁽³⁴⁻³⁶⁾, mallas sintéticas ⁽⁷⁻⁹⁾, el velcro ⁽⁷⁾, el rayón, retenedores viscerales no expandibles, láminas de silicona, etc... En el mes de marzo de 1984, en el Hospital San Juan de Dios, Bogotá, de la Universidad Nacional de Colombia y cuando realizaba mi segundo año de residencia en cirugía, reinterviniendo por tercera ocasión a un paciente con estallido hepático por trauma directo (al caerle un vehículo encima de su abdomen), al cual no se le puede

cerrar su pared abdominal, me vi precisado a utilizar un elemento simple y sencillo y disponible en todas las salas de cirugía: la bolsa plástica donde están contenidas las soluciones parenterales que se suministran a los pacientes ^(3, 4, 37, 38). De esta manera se inició la utilización del polivinilo (plástico) para el manejo del abdomen abierto, técnica llamada inicialmente por el doctor David Feliciano como Bolsa de Bogotá (7-12) y hoy en día denominada por él mismo como Bolsa de Borrález.

El manejo de un paciente con la técnica del abdomen abierto, presenta algunas ventajas como son, entre otras: permitir el drenaje periódico de la cavidad, facilitar el cierre rápidamente de la cavidad, prevenir la evisceración, permitir la adecuada ventilación, evitar el cierre de la pared a tensión previniendo el desarrollo del síndrome de hipertensión abdominal, conservar adecuadamente la aponeurosis y la piel y facilitar la deambulacion precoz ^(1, 3, 14). (Cuadro 1).

CUADRO 1
Ventajas de la utilización de la técnica del abdomen abierto.

<ul style="list-style-type: none"> • Permitir el drenaje periódico de la cavidad abdominal • Facilita cerrar rápidamente la pared abdominal • Prevenir la evisceración • Permitir adecuada ventilación • Evitar el cierre de la pared a tensión (Previniendo el desarrollo del síndrome de hipertensión abdominal) • Conservar adecuadamente la aponeurosis y la piel • Facilita la deambulacion precoz
--

Cuando decidimos escoger un elemento protésico, debemos considerar algunas características como el bajo costo tan importante en nuestro medio, mínima reacción en los tejidos de los pacientes, que sea no infectable ni alérgica, ni estar en relación con la génesis de cáncer, si se considera podría ser reesterilizable, tener disponibilidad permanente, ser flexible y a la vez resistente. Estas características las cumplen todas ellas, la denominada bolsa de Borrález (bolsa plástica o de polivinilo) ^(1, 3, 14).

Una modificación que le he realizado a la técnica, es la utilización de una bolsa grande dentro de la cavidad

peritoneal, suelta y cubriendo las vísceras abdominales. Luego si se coloca y fijándola a la piel la otra bolsa plástica. Esta modificación la he venido utilizando y recomendando desde el año 1995, y lo he hecho en los últimos 554 casos de aproximadamente 1.254 manejados con esta técnica ⁽¹⁴⁾ (figura 1). Esta variación facilita los abordajes sucesivos dentro de la cavidad abdominal, porque evita que se formen adherencias de las vísceras al peritoneo parietal disminuyendo ostensiblemente el riesgo de lesiones viscerales y facilitando los lavados de la cavidad y lo que es más importante, facilita el cierre definitivo de la cavidad abdominal. Cuando se considera que el paciente no requiere más drenajes ni lavados se retiran las dos bolsas, se tallan los colgajos aponeuróticos, tan ampliamente como sea necesario, se realizan múltiples incisiones en las fascias y de esta forma se aproximan los bordes sin tensión alguna y sin necesidad de utilizar mallas ^(1, 3, 14) (figura 2).



FIGURA 1. Utilización de doble bolsa plástica en la técnica del Abdomen Abierto.




FIGURA 2. Cierre de la pared abdominal, mediante incisiones múltiples en la aponeurosis y sin utilización de mallas.

Debo mencionar que cuando intervengo pacientes a quienes se les va a corregir defectos en la pared abdominal (por ejemplo eventraciones) y durante la liberación de adherencias se producen lesiones intestinales, muchas de ellas inevitables, recomiendo no utilizar elementos protésicos tipo mallas sintéticas, porque meses después se empiezan a presentar reacciones tipo granulomas a cuerpo extraño, posiblemente por la contaminación presentada en la cirugía previa. Recomiendo la utilización algunas veces de segmentos de la bolsa de Borráez (plástica) fijada directamente a la aponeurosis en forma definitiva y de esta forma reemplaza a la fascia: actualmente tengo 54 pacientes que deambulan con este elemento plástico haciendo parte de su aponeurosis, en forma indefinida y sin reacción tisular alguna ⁽¹⁴⁾ (figura 3).

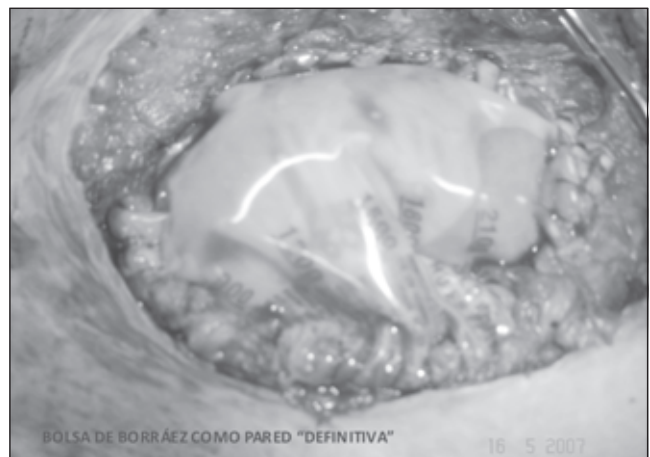

FIGURA 3. Colocación de Bolsa de Borráez, fijada a la aponeurosis, haciendo parte en forma definitiva de la pared abdominal.

Pocas veces he tenido que practicar resecciones amplias de la fascia abdominal por tumores. En este tipo de pacientes también he colocado la bolsa plástica en forma definitiva. En algunos pacientes jóvenes he colocado un segmento de bolsa plástica fijándola al peritoneo con pocos puntos de algún monofilamento para evitar su desplazamiento, y sobre ella he colocado un segmento de malla, fijado a la aponeurosis ⁽¹⁴⁾.

Otro grupo de pacientes son aquellos con secuelas del abdomen abierto: grandes eventraciones o granulación del tejido en forma incompleta después de un año de haber tenido el abdomen abierto. En estos pacientes se ha utilizado las mallas para su corrección, pero recordemos algunas de sus complicaciones:

“rechazo”, formación de fístulas por involucrarse dentro de las vísceras, formación de nuevas eventraciones porque se suelta de la fascia, etc...⁽¹⁾. Para corregir estos grandes defectos recorro a la técnica del neumoperitoneo, descrita hacia el año 1940 el gran cirujano argentino Iván Goñi Moreno⁽³⁹⁾. Introduzco aire dentro de la cavidad abdominal en forma gradual y progresiva y según la tolerancia por parte del paciente: de esta manera se intenta aumentar la capacidad de la cavidad y, algo muy importante, facilitar el procedimiento quirúrgico porque el aire ayuda a disecar las adherencias que existen. Luego durante la intervención quirúrgica tallamos las aponeurosis y realizamos múltiples incisiones, para de esta manera cerrar en forma definitiva la fascia^(1, 3, 14).

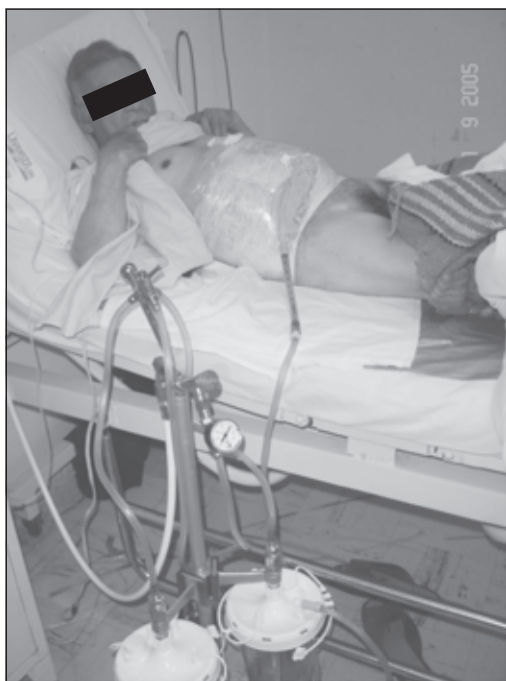

FIGURA 4: Sistema de presión negativa (tipo “Colombia”), utilizado por el autor; con el estropajo (*Luffa Cylíndrica*), que es una esponja vegetal.

Desde el año 1994 surgió el manejo de las heridas con el sistema de presión negativa (conocido como VAC)^(40, 41). Las fístulas intestinales pueden surgir de la utilización de esta técnica o también del manejo inadecuado de la técnica del abdomen abierto, o como otra complicación de procedimientos quirúrgicos. Teniendo en cuenta que el VAC es una buena técnica, pero desafortunadamente muy costosa para nuestras

instituciones y pacientes, he desarrollado una técnica con la utilización del estropajo, una esponja vegetal de la familia de las cucurbitáceas (*Luffa cylindrica*), el cual nos permite producir la presión negativa (presión negativa, tipo Colombia —llamada así por el autor—) y así cerrar algunas de estas fístulas, sobre todo aquellas ya organizadas y también contraer en una forma rápida el cierre y granulación de estas heridas^(42, 43) (figura 4).

Conclusiones

Finalmente y como conclusiones puedo decir que siendo el abdomen abierto una técnica quirúrgica muy importante y que hoy en día sigue plenamente vigente y tiene indicaciones muy precisas en la sepsis abdominal, en el trauma severo y en algunas otras patologías. Nos permite lograr los objetivos que se requieren en el manejo de la infección intraabdominal como son evitar que se acumule material purulento y facilitar su drenaje. Igualmente en el trauma severo contribuye a evitar el síndrome de hipertensión abdominal y facilita el manejo del paciente que requiere una cirugía de control de daños por la severidad de sus lesiones.

La herida en el abdomen abierto idealmente debe cerrarse tan pronto ha cedido la patología que lo originó, y este procedimiento es facilitado por la utilización de dos bolsas plásticas, una de ellas dentro de la cavidad, grande, suelta que evitará la formación de adherencias como lo vengo haciendo y recomendando desde hace aproximadamente 13 años. La otra es la bolsa que se fija a la piel. Otro procedimiento que facilita el cierre de la pared abdominal es la utilización de múltiples incisiones para facilitar el aproximar los bordes de las fascias. En una mayoría de los casos no se requiere la utilización de mallas.

Cuando no es posible cerrar el abdomen abierto, existen algunos recursos que podemos utilizar: dejar por largo tiempo la Bolsa de Borrález suelta dentro de la cavidad hasta que se forme un buen tejido de granulación por debajo de ella y luego sí intentar la aproximación de la aponeurosis. La técnica del neumoperitoneo permite aumentar la capacidad de la cavidad y facilita la liberación de bridas y adherencias, es un recurso muy valioso en estos pacientes. Las incisiones múltiples en las hojas de la aponeurosis permiten aproximarlas sin tensión alguna. Cuando durante el procedimiento se

presenta alguna lesión intestinal no se deben utilizar elementos protésicos como las mallas, porque se generarán granulomas y “rechazo” de ellos y finalmente luego de meses se termina retirándola. Otra posibilidad, y sobre todo si se debe resecar un área extensa de la pared abdominal en su reconstrucción, es colocar mallas, pero aislándolas de las vísceras intraabdominales con un segmento de bolsa plástica fijada al peritoneo.

Son ampliamente conocidas las ventajas de la Bolsa de Borráez, como costo bajo, disponibilidad inmediata, flexibilidad y alta resistencia, no se adhiere a los tejidos ni causa reacción alguna y su colocación muy rápida.

Esta bolsa puede ser utilizada en cualquier parte del organismo: la he colocado en el cuero cabelludo,

reemplazando segmentos del músculo diafragma, para cerrar la cavidad torácica o las esternotomías, en el abdomen, región dorso - lumbar, en los miembros, en la pared de cualquier área del organismo para cubrir los grandes defectos secuelas de fascitis, etc... Puede ser dejada en forma definitiva haciendo parte de la pared abdominal o del músculo diafragma. Permite la visualización de los órganos a través de ella ⁽⁴⁴⁾.

En los últimos años se ha universalizado el uso de la técnica de abdomen abierto, o laparostomía, en el manejo de pacientes con problemas peritoneales graves, así como los buenos resultados del *vacuum assisted technique*, tanto en el abdomen como en otros lugares, como ha sido nuestra experiencia pionera ⁴⁵⁻⁵¹.

Referencias

- BORRÁEZ O. Abdomen abierto. Utilización del polivinilo. Rev Colomb Cir 2001;16(1):39-43.
- TEICHMANN W, WITTMANN D, ANDREONE P. Scheduled reoperations (Etappen lavage) for diffuse peritonitis. Arch Surg 1986;121:147-52.
- BORRÁEZ O. Manejo del Abdomen Séptico. Utilización del Polivinilo. Trabajo presentado en el XV Congreso “Avances en Cirugía e Infección”, Bogotá, 1989
- GÓMEZ A *et al.* Infección intraabdominal severa. Rev Colomb Cir 1989;4(2):77-81.
- HEDDERICH GS, WEXTER MJ, McLEAN AP, *et al.* The septic abdomen: open management with Marlex mesh with a zipper. Surgery 1986;99(4):399-408.
- ROTSTEIN M, MEAKINS J. Diagnostic and Therapeutic Challenges of intraabdominal Infections. World J Surg 1990;14(2):159-66.
- FELICIANO DV, BURCH JM. Towel clips, silos and heroic forms of wound closure. Advances in Trauma and Critical Care. St. Louis. Mosby. Year Book Inc 1991;6:231-50.
- FELICIANO DV, MOORE E, MATTOX K. Trauma, 3ª ed., 1996.
- FELICIANO DV, MOORE E, MATTOX K. Trauma, 4ª ed., 2000.
- IVATURY RR, SIMON RJ. Intraabdominal hipertensión. In: Ivatury RR, Cayten CG (editors): The Textbook of Penetrating Trauma. Baltimore, Williams and Wilkins, 1996.
- BURCH JM, MOORE EE, MOORE FA, *et al.* The abdominal compartment syndrome. Surg Clin North Am 1996;76:833.
- ASHER H, MATTOX K. Cirugía de control de daños. Clín Quirurg Norte Am 1997;4:751-948.
- FERNÁNDEZ L, *et al.* Temporary intravenous Bag Silo closure in several abdominal trauma. J Trauma 1996;4(2).
- BORRÁEZ O. Conferencia: Experiencia con la Bolsa de Bogotá. En el XIX Congreso Panamericano de Trauma - IX Congreso Colombiano de Trauma. Centro de Convenciones, Cartagena, 17 de noviembre de 2006.
- PRICE J. Surgical intervention in cases of peritonitis. Proc Philadelphia. County Med Soc 1905;26:92.
- HUNT JL. Generalized peritonitis. Arch Surg 1982;119:209-17.
- ARTZ CP, BORNETT WO, GROGAN JB. Further studies concerning the pathogenesis and treatment of peritonitis. Ann Surg 1962;155:756-67.
- SCHUMER W, DOMINGO KL, JONES B. Peritoneal lavage in postoperative therapy of late peritoneal sepsis. Surgery 1964;55:6.
- McKENNA, JP, Mc DONALD JA, MAHONEY LJ, *et al.* The use of continuous postoperative peritoneal lavage in the management of diffuse peritonitis. Surg Gynecol Obstet 1970;130:254-8.
- STEPHEN M, LOEWENTHAL J. Generalized infective peritonitis. Surg Gynecol Obstet 1978;147:231-4.
- STEPHEN M, LOEWENTHAL J. Continuing peritoneal lavage in high risk peritonitis. Surgery 1979;85:603-6.
- LEIBOFF AR, SOROFF HS. The treatment of generalized peritonitis by closed postoperative peritoneal lavage. Arch Surg 1987;122.
- HUSPEDTH AS. Radical surgical debridement in the treatment of advanced generalized bacterial peritonitis. Arch Surg 1975;110:1.233-6.

24. STEINBERG D. On leaving the peritoneal cavity open in acuted generalized suppurative peritonitis. *Am J Surg* 1979;137:216-20.
25. TEICHMANN W, WITTMANN D, ANDREONE P. Scheduled reoperations (Etappen lavage) for diffuse peritonitis. *Arch Surg* 1986;121:147-52.
26. OGILVIE WH. The late complications of abdominal war wounds. *Lancet*, 1940;2:253-6.
27. MARKGRAF WH. Abdominal wound dehiscence. *Arch Surg* 1972;105:728-32.
28. GORIS RJ. Ogilvie's method applied to infected wound disruption. *Arch Surg* 1980;115:1.103-7.
29. ORDÓÑEZ CA, GARCÍA A, FLÓREZ *et al.* Uso de mallas en abdomen abierto, en sepsis intraabdominal. *Rev Colomb Cir* 1995;10(2):101-8.
30. GILDORF RB, SHEA MM. Repair of massive septic abdominal wall defects with marlex mesh. *Am J Surg* 1975;130:634-8.
31. HARRISON JH. A teflon weave for replacing tissue defects. *Surg Gynecol Obstet* 1957;104:584.
32. USHER FC. A new plastic for repairing tissue defects of the chest and abdominal wall. *Am J Surg* 1959;97:629.
33. USHER FC, GANNON JP. Marlex mesh, a new plastic mesh for replacing tissue defects. *Arch Surg* 1959;78:131-7.
34. SCHUTERS R. A new method for the staged repair of large omphaloceles. *Surg Gynecol Obstet* 1967;125:837-50.
35. CARDERO L, TOULOKIAN RJ, PICKETT LK. Staged gastroschisis with silastic sheeting. *Surgery* 1969;65:676-82.
36. MANSBERGER AR, KANG JS, BEEBE F. *et al.* Repair of massive acute abdominal wall defects. *J Trauma* 1973;13:766-74.
37. ABAÚNZA H. Evolución de la cirugía de algunos órganos. *Rev Colomb Cir* 1996;11(1):66-74.
38. QUINTERO G, ANAYA D. Infección intraabdominal. *Rev Colomb Cir* 1998;13(3):141-4.
39. MORENO GI. Chronic eventrations and large hernias. *Surgery* 1947;22:945-53.
40. MORYKWA MJ, ARGENTA LC, SHELTON-BROWN EI, MCGUIRT W. Vacuum-assisted closure: A new method for wound control and treatment: animal studies and basic foundation. *Ann Plast Surg* 1997;38:553-62.
41. ARGENTA LC, MORYKWA MJ. Vacuum-assisted closure: a new method for wound control and treatment: clinical experience. *Ann Plast Surg* 1997;38:563-77.
42. BORRÁEZ O, BORRÁEZ B. Cierre de heridas con presión negativa. Utilización del sistema tipo Colombia. Trabajo presentado en el XXXIV Congreso Nacional "Avances en Cirugía", Bogotá, 2008.
43. BORRÁEZ O, BORRÁEZ B. Cierre de heridas con presión negativa. Utilización del sistema tipo "Colombia". *Rev Colomb Cir* 2008; 23 (3): (Sup.).
44. BORRÁEZ O. Abdomen abierto: la herida más desafiante. Conferencia Honorífica "Rafael Casas Morales". Conferencia Inaugural del XXXIV Congreso Nacional "Avances en Cirugía", Bogotá, 2008.
45. BOVILL E, BANWELL PE, TEOT L, *et al.* Topical negative pressure wound therapy: a review of its role and guidelines for its use in the management of acute wounds. *Int Wound J.* 2008;5:511-29.
46. MILLER PR, MEREDITH JW, JOHNSON JC, CHANG MC. Prospective evaluation of vacuum-assisted fascial closure after open abdomen: planned ventral hernia rate is substantially reduced. *Ann Surg.* 2004;239:608-14.
47. PEREZ D, WILDI S, DEMARTINES N, BRAMKAMP M, *et al.* Prospective evaluation of vacuum-assisted closure in abdominal compartment syndrome and severe abdominal sepsis. *J Am Coll Surg.* 2008;206:400.
48. SUMPPIO BE, ALLIE DE, HORVATH KA, *et al.* Role of negative pressure wound therapy in treating peripheral vascular graft infections. *Vascular.* 2008;16:194-200.
49. TEIXEIRA PG, SALIM A, INABA K, BROWN C, *et al.* A prospective look at the current state of open abdomens. *Am Surg.* 2008;74:891-7.
50. VIKATMAA P, JUUTILAINEN V, KUUKASJÄRVI P, MALMIVAARA A. Negative pressure wound therapy: a systematic review on effectiveness and safety. *J Vasc Surg.* 2008;48:1065.
51. WONDBERG D, LARUSSON HJ, METZGER U, *et al.* Treatment of the open abdomen with the commercially available vacuum-assisted closure system in patients with abdominal sepsis: low primary closure rate. *World J Surg.* 2008;32:2724-9.

Correspondencia:
 OSWALDO ALFONSO BORRÁEZ, MD
 Correo electrónico: oborraezg@gmail.com
 Bogotá, Colombia