

# Cierre asistido con succión en heridas complejas de la pared del tórax

MAURICIO VELÁSQUEZ, MD\*, JUAN CARLOS GARZÓN, MD\*\*, STELLA ISABEL MARTÍNEZ, MD\*\*

*Palabras clave: pared torácica; traumatismos torácicos; cicatrización de heridas; infección de heridas; terapia de presión negativa para heridas.*

## Resumen

*Las heridas complejas e infectadas de la pared del tórax, aunque infrecuentes, representan un reto para el cirujano de tórax, especialmente cuando se asocian a compromiso de los órganos torácicos en pacientes con inestabilidad hemodinámica y desnutridos. El cierre asistido por succión en este tipo de heridas no es común y hasta ahora sólo se han reportado en la literatura pequeñas series de casos. Se presentan dos casos con el fin de ilustrar los aspectos clínicos y quirúrgicos de esta técnica de tratamiento.*

## Introducción

El trauma se ha venido convirtiendo en una epidemia y se calcula que el 25% de todas las muertes que causa se deben a lesiones torácicas <sup>(1)</sup>. En nuestro medio, la mortalidad debida a las heridas por proyectil de arma de fuego es más alta (14% a 20%) que por trauma cerrado del tórax (4% a 15%) <sup>(2)</sup>. La incidencia de infección luego

de un trauma penetrante del tórax se calcula entre 1,6% y 2,4% <sup>(3)</sup>, y se encuentran artículos con recomendaciones para prevenir la infección posoperatoria de los pacientes con heridas penetrantes al tórax <sup>(4,5)</sup>.

El manejo de las heridas infectadas de la pared del tórax representa un reto para los cirujanos, sobre todo cuando son complejas. Definimos como complejas las heridas con pérdida de sustancia de la pared por infección o por trauma, que no permite un cierre primario sin tensión luego de su desbridamiento, y se asocian con exposición de los órganos torácicos, lo cual favorece el colapso pulmonar y la presencia de espacios pleurales complicados, y genera un aumento en los tiempos y los costos de hospitalización.

El manejo de las heridas con el sistema de cierre asistido por succión es una herramienta novedosa y versátil que permite disminuir los períodos de hospitalización de los pacientes, con unos resultados funcionales y estéticos bastante buenos <sup>(6-8)</sup>. El manejo con el sistema de cierre asistido por succión de las heridas infectadas de la pared del tórax, con compromiso de los órganos torácicos, el espacio pleural o ambos, sólo se ha reportado en pequeñas series de casos en la literatura mundial, por lo que los casos que se presentan en este reporte son de interés para el cirujano colombiano pues aportan una herramienta nueva para su manejo <sup>(9-11)</sup>.

\* Fellow de Cirugía de Tórax, Universidad El Bosque, Bogotá, D.C., Colombia.

\*\* Departamento de Cirugía y sección, Cirugía de Tórax, Hospital Santa Clara, Bogotá, D.C., Colombia.

Fecha de recibo: 10 de octubre de 2008  
Fecha de aprobación: 16 de mayo de 2009

## Caso 1

Paciente masculino, habitante de la calle, de 43 años de edad, quien presentó un hemotórax masivo del lado izquierdo

por una herida con arma cortopunzante que le lesionó la arteria mamaria interna y el pulmón izquierdo. Luego de la toracotomía de reanimación y terapéutica, tuvo una recuperación aceptable y fue dado de alta.

El paciente regresó ocho días después al servicio de urgencias de nuestra institución, con necrosis de la piel y del tejido celular subcutáneo alrededor de la herida quirúrgica, con evidente exposición del pulmón y la cavidad pleural a través de la incisión de la toracotomía. Los cultivos de la cavidad pleural mostraron crecimiento de *Pseudomonas aeruginosa*. Se inició la terapia con antibióticos y después del desbridamiento quirúrgico, sin cerrar la toracotomía, se le aplicó un sistema de cierre asistido con succión similar al *Vacumm Assisted Closure, VAC*; (KCI International, San Antonio, TX), compuesto por una espuma de poliuretano negra aplicada a la herida, con un tamaño de poros de 400 a 600  $\frac{1}{4}$ m, cubierta por un apósito adhesivo transparente y conectada a un sistema de succión con una presión entre -80 y -120 mm Hg. Se realizó desbridamiento de los tejidos blandos, e irrigación y lavado de la cavidad pleural cada 48 a 72 horas. Luego de dos semanas, el pulmón se encontraba totalmente expandido y el espacio pleural obliterado, lo que permitió un cierre programado de la piel en conjunto con cirugía plástica.

## Caso 2

Paciente masculino de 33 años de edad quien al ingreso presentaba una infección profunda del sitio operatorio, luego de un abordaje torácico y abdominal para el cierre de una hernia diafragmática postraumática. El paciente había sido operado tres meses antes en otra institución por una herida con arma cortopunzante en la región toraco-abdominal izquierda, que requirió laparotomía mediana, hemicolectomía izquierda, sutura primaria del diafragma, toracotomía antero-lateral izquierda y lavado de la cavidad pleural.

En nuestra institución, el paciente fue llevado a desbridamiento quirúrgico del tórax y del abdomen (figura 1). Tanto la herida abdominal como la torácica fueron cubiertas con un sistema de cierre asistido por succión, sin utilizar tubos de tórax para la cavidad pleural (figura 2). Luego de 14 días de tratamiento, se logró el control completo del proceso infeccioso, una buena expansión del pulmón y la formación de adecuado tejido de granulación en la pared del tórax y del abdomen, que permitió el cierre programado de la pared del tórax (figura 3) así como de la pared abdominal.

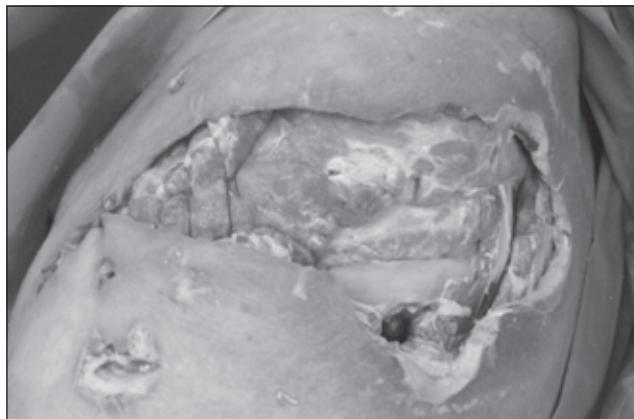


FIGURA 1. Aspecto de la herida antes del tratamiento.

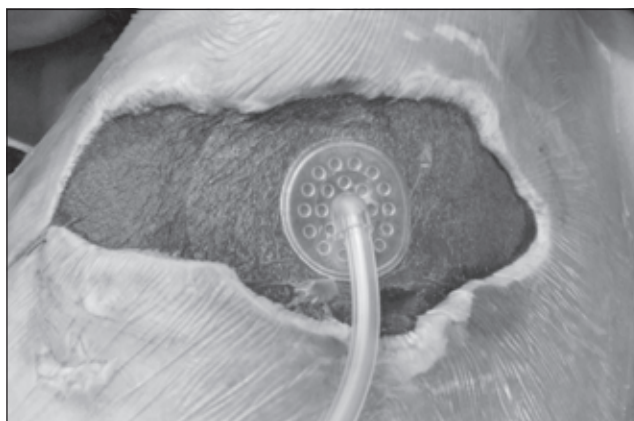


FIGURA 2. Aspecto de la herida durante el tratamiento.

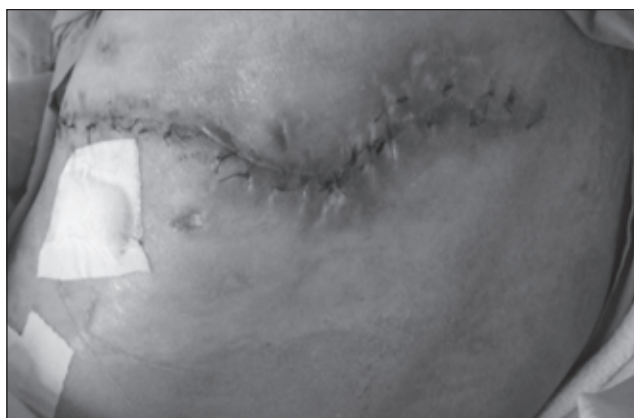

FIGURA 3. Aspecto de la herida después del tratamiento.

## Discusión

Desde su descripción en 1997, el sistema de cierre asistido con succión (*Vacumm Assisted Closure, VAC*)<sup>(6)</sup> le ha permitido a los cirujanos manejar las situaciones de heridas complejas, utilizándolo no sólo en las extremidades sino

también en el abdomen, y se encuentran varios reportes del uso del sistema de cierre asistido con succión para pacientes con mediastinitis<sup>(7)</sup>. Esta técnica ha facilitado el manejo de las heridas infectadas y de las que no permiten un cierre primario, ha reducido la estancia hospitalaria y ha sido de ayuda en la reconstrucción de este tipo de heridas quirúrgicas complicadas<sup>(7,12)</sup>.

A diferencia de lo que sucede en otros órganos y tejidos<sup>(13-20)</sup>, se encuentran pocos casos en la literatura sobre el uso del sistema de cierre asistido con succión en la pared del tórax, específicamente en pacientes con complicaciones sépticas del pulmón y compromiso de la cavidad pleural<sup>(9,22)</sup>.

El sistema de cierre asistido con succión ha motivado numerosas investigaciones con el objetivo de entender los cambios fisiológicos que genera y que provocan una mejoría en el proceso de cicatrización. Entre las conclusiones que se pueden obtener, están que la aplicación del sistema de cierre asistido con succión en un tejido genera: aumento de la perfusión local, incremento en la tasa de formación de tejido de granulación, aumento en la eliminación de las bacterias e incremento en la remoción de los líquidos de la herida, más un efecto mecánico de contracción progresiva de la herida en la medida en que las fuerzas de la succión permanente y la contracción normal del tejido cicatricial se suman<sup>(21-24)</sup>.

No se encuentran estudios específicos que evalúen los cambios fisiológicos cuando el sistema de cierre asistido con succión se coloca en contacto con los tejidos de la cavidad pleural. Sin embargo, por ser un sistema de presión negativa continua, logra mantener la presión negativa en la cavidad sin lesionar el pulmón por efecto de la espuma, y evita la acumulación de aire o líquido en su interior, lo

cual favorece la expansión pulmonar sin provocar mayores cambios en la fisiología de la ventilación pulmonar<sup>(25,26)</sup>. Al aplicar, a través de un área de la pared generalmente amplia, una presión negativa que se distribuye uniformemente en la cavidad, se permite una buena tolerancia a las cifras de presión negativa usadas en el sistema de cierre asistido con succión.

Nuestros casos fueron tratados de una manera similar a los reportados en la literatura, pero sin el uso de tubos de tórax, ya que el sistema de cierre asistido con succión funciona como un sistema de drenaje pleural con presión negativa, que ayuda a mantener una adecuada expansión pulmonar ipsilateral, evita hacer o mantener incisiones adicionales en la pared del tórax y permite aplicar diferentes tipos de drenaje en un mismo paciente.

En estos casos, el sistema de succión continua permitió el drenaje activo del material contaminado del espacio pleural y de la pared del tórax, con lo cual se logró un buen control de la infección con disminución progresiva del edema alrededor de la herida; esto fue útil para generar un adecuado tejido de granulación que obliteró la comunicación del espacio pleural con el exterior y mantuvo la expansión pulmonar, y permitió con ello el cierre programado de la piel. Con la expansión del parénquima pulmonar se logró prevenir el espacio pleural persistente que es el principal factor de riesgo para terminar en una torascotomía abierta.

Finalmente, creemos que el sistema de cierre asistido con succión es una buena opción para tratar las heridas complejas de la pared del tórax que complican el espacio pleural, especialmente, en pacientes sépticos y desnutridos, cuando se asocian a colapso pulmonar parcial o total.

---

## Vacuum assisted closure of complex wounds of the chest

### Abstract

*Infected complex chest wall wounds are infrequent but represent a challenge for thoracic surgeons, especially when they are associated with intrathoracic organ involvement in an otherwise unstable and undernourished patient. Vacuum Assisted Closure (VAC) for this type of wounds is uncommon and, so far, only several cases are reported in the literature. We present two cases in order to illustrate clinical and surgical aspects of this approach.*

**Key words:** *thoracic wall; thoracic injuries; wound healing; wound infection; negative-pressure wound therapy.*

---

## Referencias

- LIVINGSTONE D., HAUSER C. Trauma to the chest wall and lung. En: Feliciano D., Mattox K., Moore E., editors. Trauma. New York: McGraw-Hill Professional; 2004.
- Departamento Nacional de Estadística. Defunciones por grupos de edad y sexo y lista de 56 grupos de causas (basada en la clasificación internacional de enfermedades CIE-9) 1979 - 1999. Bogotá: Departamento Nacional de Estadística; 1999.
- MANDAL A., THADEPALLI H., MANDAL A., CHETTIPALLI U. Posttraumatic empyema thoracis: a 24-year experience at a major trauma center. *J Trauma*. 1997;43:764.
- SANABRIA A., VALDIVIESO E., GÓMEZ G., ECHEVERRY G. Prophylactic antibiotics in chest trauma: A meta-analysis of high-quality studies. *World J Surg*. 2006;30:1843.
- HOLZHEIMER R. Should we use routinely prophylactic antibiotics in patients with chest trauma? *World J Surg*. 2006;30:2080.
- ARGENTA LC., MORYKWA MJ. Vacuum-assisted closure: a new method for wound control and treatment: clinical experience. *Ann Plast Surg*. 1997;38:563-76.
- ARGENTA LC., MORYKWA MJ., MARKS MW., DEFRANZO AJ., MOLNAR JA., DAVID LR. Vacuum-assisted closure: state of clinic art. *Plast Reconstr Surg*. 2006;117:127S-42S.
- JIMÉNEZ C. Terapia de presión negativa: una nueva modalidad terapéutica en el manejo de heridas complejas. Experiencia clínica con 87 casos y revisión de la literatura. *Rev Colomb Cir*. 2007;22:209-24.
- BROWN KM., HARPER FV., ANSTON WJ., O'KEEFE PA., CAMERON CR. Vacuum-assisted closure in the treatment of a 9-year-old child with severe and multiple dog bite injuries of the thorax. *Ann Thorac Surg*. 2001;72:1409-10.
- O'CONNOR J., KELLS A., HENRY S., SCALEA T. Vacuum-assisted closure for the treatment of complex chest wounds. *Ann Thorac Surg*. 2005;79:1196-200.
- VARKER K., NG T. Management of empyema cavity with the vacuum-assisted closure device. *Ann Thorac Surg*. 2006;81:723-5.
- BRAAKENBURG A., OBDEIJN N., FEITZ R., VAN ROOIJ I., GRIETHUYSEN A., KLINKENBIJL J. The clinical efficacy and cost effectiveness of the vacuum-assisted closure technique in the management of acute and chronic wounds: A randomized controlled trial. *Plas Reconstr Surg*. 2006;118:390-7.
- WHELAN C., STEWART J., SCHWARTZ B. Mechanics of wound healing and importance of vacuum assisted closure in urology. *J Urol*. 2005;173:1463-70.
- ARCHER L., BILMIRE D., FALCONE R., WARNER B. Reconstruction of an acquired abdominal wall defect in a neonate using acellular human dermis. *Plast Reconstr Surg*. 2006;118:163E-6E.
- NIENHUIS S., MANUPASSA R., STROBBE L., ROSMAN C. Can topical negative pressure be used to control complex enterocutaneous fistulae? *J Wound Care*. 2003;12:343-6.
- GUNN L., FOLLMAR K., WONG M., LETTIERI S., LEVINE L., ERDMANN D. Management of enterocutaneous fistulas using negative-pressure dressings. *Ann Plast Surg*. 2006;57:621-5.
- HASHAM S., MATTEUCCI P., STANLEY P., HART N. Necrotising fasciitis. *BMJ*. 2005;330:830-3.
- ERDMANN D., DRYE C., HELLER L., WONG M., LEVIN S. Abdominal wall defect and enterocutaneous fistulae treatment with the vacuum-assisted closure (VAC) system. *Plast Reconstr Surg*. 2001;108:2066-8.
- CRO C., GEORGE K., DONNELLY J., IRWIN S., GARDINER K. Vacuum assisted closure system in the management of enterocutaneous fistulae. *Postgrad Med J*. 2002;78:364-5.
- ALVAREZ A., MAXWELL R., RODRÍGUEZ G. Vacuum-assisted closure for cutaneous gastrointestinal fistula management. *Gynecol Oncol*. 2001;80:413-6.
- GUDBJARTSSON T., SIGURDSSON H., SIGURDSSON E., KJARTANSSON J. Vacuum-assisted closure for successful treatment of a major contaminated gunshot chest-wound: A case report. *Eur J Trauma Emerg Surg*. 2008;34:508-10.
- MATZI V., LINDENMANN J., PORUBSKY C., NEUBOOECK N., MAIER A., SMOLLE M. Intrathoracic insertion of the VAC device in a case of pleural empyema 20 years after pneumonectomy. *Ann Thorac Surg*. 2007;84:1762-4.
- KOEHLER C., NIEDERBICHLER A., JUNG F., SCHOLZ T., LABLER L., PÉREZ D., *et al*. Wound therapy using the vacuum-assisted closure device: Clinical experience and novel indications. *J Trauma*. 2008;65:722-31.
- MORYKWA MJ., SIMPSON J., PUNGER K., ARGENTA LC., KREMERS L., ARGENTA LC. Vacuum-assisted closure: State of basic research and physiologic foundation. *Plast Reconstr Surg*. 2006;117S:121S-6S.
- VENTURY M., ATTINGER C., MESBAHI A., HESS C., GRAW K. Mechanisms and clinical applications of the vacuum-assisted closure (VAC) device. *Am J Clin Dermatol*. 2005;6:185-94.
- GUSTAFSSON R., SJOGREN J., MALSMJO M., WACKENFORS A., ALGOTSSON R., INGEMANSSON R. Vacuum-assisted closure of the sternotomy wound: Respiratory mechanics and ventilation. *Plast Reconstr Surg*. 2006;117:1167-76.

Correspondencia:  
 MAURICIO VELÁSQUEZ, MD.  
 Correo electrónico:mauriciovelasq@yahoo.com  
 Bogotá D.C., Colombia