



# Segmentectomía hepática por laparoscopia

JEAN PIERRE VERGNAUD, MD\*, CARLOS LOPERA, MD, SERGIO DIAZ, MD

*Palabras clave:* hepatectomía, hepatopatías, litiasis, conductos biliares intrahepáticos, laparoscopia.

## Resumen

*La primera resección anatómica hepática por laparoscopia la reportó Azagra en 1994. Este autor realizó una segmentectomía hepática lateral izquierda en un paciente con un adenoma sintomático<sup>(1)</sup>. Desde entonces se ha reportado un número creciente de resecciones anatómicas tanto segmentarias como hemihepatectomías, para el manejo de enfermedades malignas y benignas de este órgano.*

*El objetivo de este reporte es revisar la técnica quirúrgica de una segmentectomía hepática lateral izquierda por vía laparoscópica, como una opción mínimamente invasiva en un paciente con una litiasis intrahepática izquierda.*

## Reporte de caso

Se trata de un paciente de 52 años de sexo masculino, que consultó por dolor abdominal en el hipocondrio derecho y el epigastrio de una semana de evolución,

\* Departamento de Cirugía General, Cirugía Laparoscópica, Universidad CES. Medellín. Colombia.

Fecha de recibo: 15 de febrero de 2005  
Fecha de aprobación: 2 de julio de 2008

con ictericia, coluria y fiebre. Se le había practicado una colecistectomía abierta 6 años antes, sin complicaciones.

En las pruebas de laboratorio se encontró leucocitosis y neutrofilia, hiperbilirrubinemia de tipo directa y fosfatasa alcalina levemente elevada.

Una ultrasonografía demostró dilatación de la vía biliar izquierda con cálculos intrahepáticos en la misma localización. Una colangiorresonancia y una colangiografía endoscópica retrógrada confirmaron los anteriores hallazgos (figuras 1 y 2). El paciente presentaba un drenaje biliar del segmento IV a la vía biliar izquierda cercana a la confluencia de los conductos de los segmentos II y III.

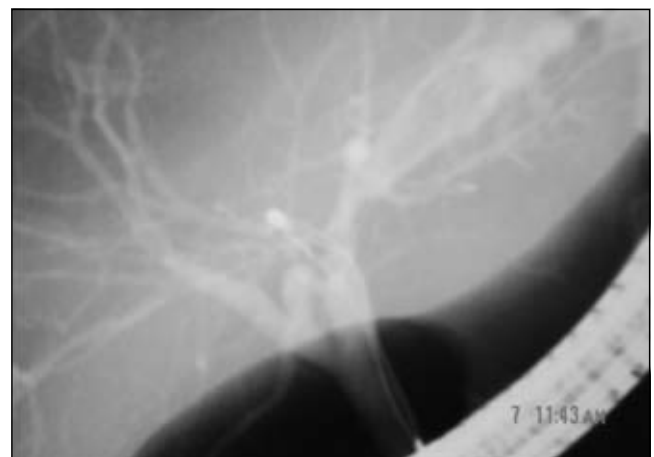


FIGURA 1. Colangiografía retrógrada endoscópica que muestra la dilatación de la vía biliar izquierda y la litiasis de dicho conducto. Nótese el conducto segmentario derecho (segmento IV) que drena a la vía biliar izquierda.

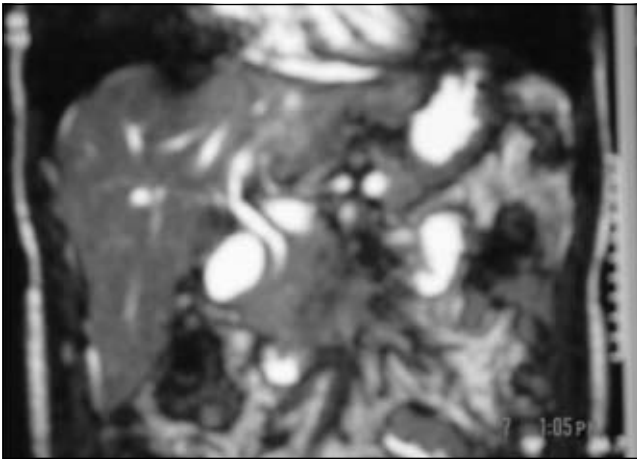


FIGURA 2. Colangiorrresonancia magnética que demuestra la dilatación de la vía biliar izquierda y el área asociada de colangitis.

Con el diagnóstico de litiasis intrahepática izquierda, el paciente se programó para una segmentectomía hepática lateral izquierda por laparoscopia.

Para la cirugía se adoptó la posición francesa, con las extremidades inferiores separadas y en posición de Trendelemburg invertida. El cirujano se ubicó entre las extremidades inferiores, el primer ayudante a la derecha y el segundo ayudante (manejo de la cámara) al lado izquierdo del paciente (figura 3). Para el monitoreo constante de la presión venosa central, la cual se mantuvo por debajo de 5 cm de agua durante todo el procedimiento, y para suministrar cristaloides o productos sanguíneos, se obtuvo un acceso venoso central (subclavio derecho).

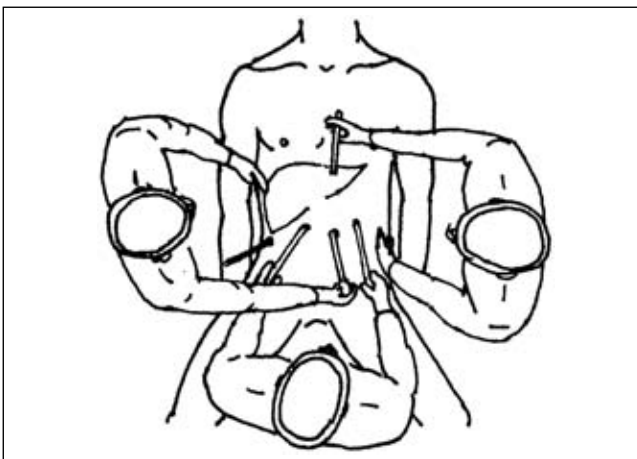


FIGURA 3. Configuración del equipo de trabajo. El cirujano se localiza entre las piernas del paciente. Los asistentes se ubican a los lados del paciente. El monitor se coloca a la cabecera del paciente.

La disposición de los puertos de laparoscopia fue la siguiente: umbilical para la cámara de 10 mm, subcostal derecho en línea axilar anterior para la pinza con que se hace la maniobra de Pringle, dos puertos de trabajo de 10 mm hacia ambos hipocondrios y un puerto de 5 mm subxifoideo para aspiración y succión (figura 4).

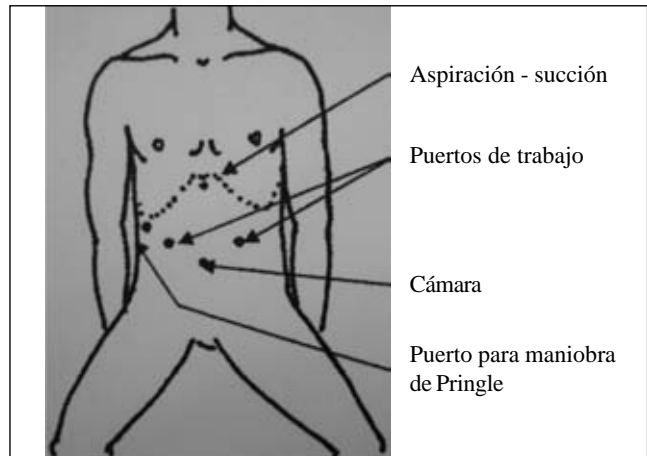


FIGURA 4. Posición del paciente en cirugía y colocación de los puertos laparoscópicos.

Se inició la disección del ligamento falciforme para delimitar el sitio de la segmentectomía según la demarcación del área isquémica posterior a la ligadura vascular (figura 5). Luego, se disecó el ligamento triangular izquierdo y, por tracción medial del hígado, se liberaron los segmentos II y III en el área ciega hasta encontrar la vena suprahepática izquierda en el borde superior y el lóbulo caudado en el borde inferior (figura 6).

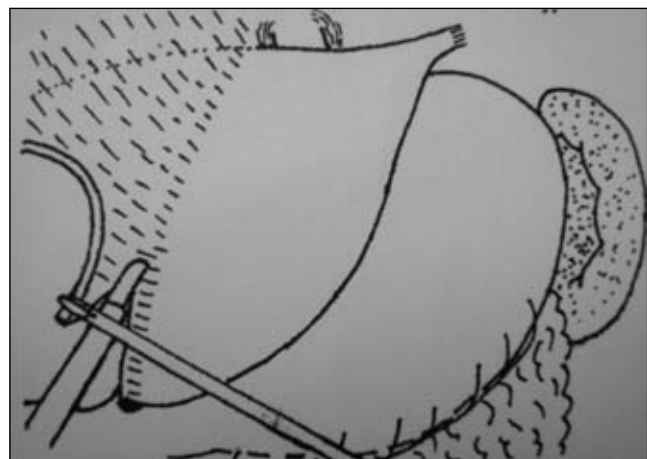


FIGURA 5. Disección del ligamento falciforme y posteriormente del ligamento triangular izquierdo.

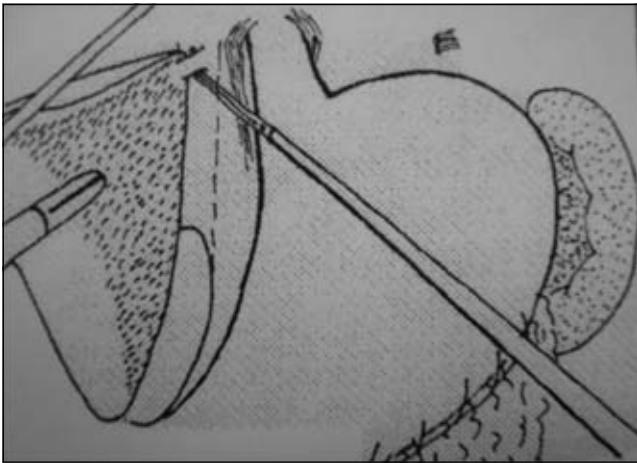


FIGURA 6. Finalización de la liberación del área ciega del hígado y disección de la vena suprahepática izquierda.

En este momento se realizó la maniobra de Pringle, se disecó y se ligó la vena suprahepática izquierda (figura 7). Se prosiguió la sección del parénquima hepático con *Ligasure*® (Valeylab, Boulder, Colorado) por una línea imaginaria un centímetro lateral al ligamento falciforme, hasta encontrar la vena suprahepática izquierda ligada. Los vasos sanguíneos mayores se ligaron con grapas metálicas y la vía biliar requirió ligadura con un punto de sutura de material absorbible (figura 8). El espécimen quirúrgico (figura 9) segmentos hepáticos II y III, se introdujo a una endobolsa, se seccionó y se extrajo por el puerto de la línea media. El parénquima hepático expuesto se cubrió con un colgajo de omento mayor y se dejó un dren sobre esta superficie (figura 10).

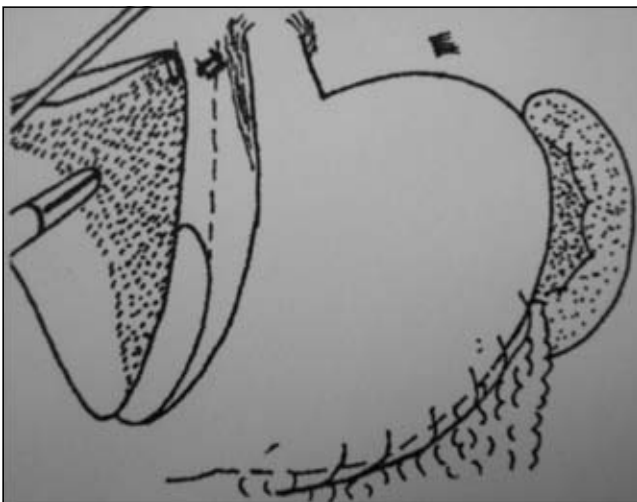


FIGURA 7. Ligadura y sección de la vena suprahepática izquierda.

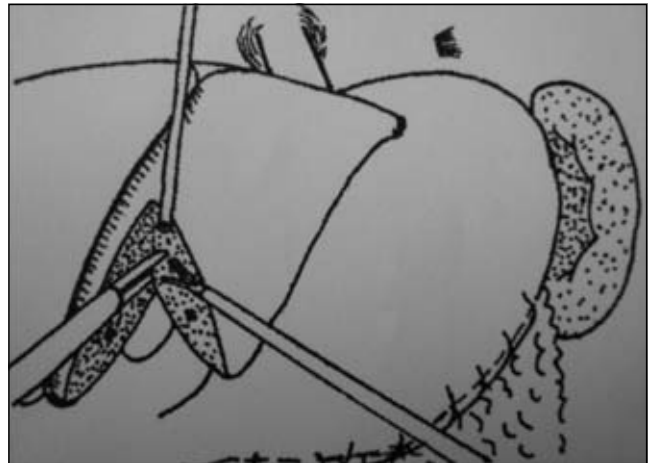


FIGURA 8. Hepatectomía anterior un centímetro lateral al ligamento falciforme y control selectivo de la hemostasia y ligadura de los conductos biliares.

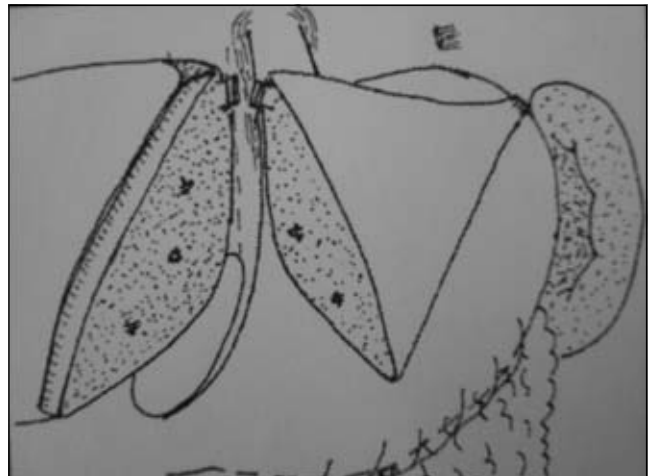


FIGURA 9. Finalización de la segmentectomía lateral izquierda al encontrar la vena suprahepática seccionada. Luego se verifica y se controla la hemostasia y las fugas de bilis.

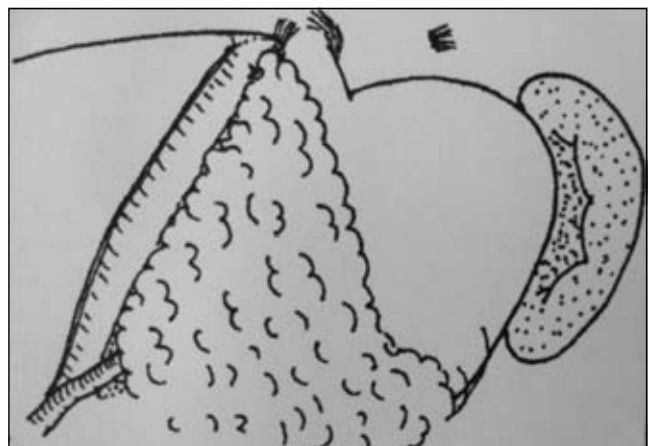


FIGURA 10. Cobertura del área expuesta del parénquima hepático con un colgajo de omento mayor fijado con puntos y se deja un dren en dicho sitio. Luego se extrae el espécimen quirúrgico en una endobolsa.

El tiempo quirúrgico del procedimiento fue de 180 minutos y el tiempo de isquemia por la maniobra de Pringle fue de 60 minutos. El sangrado intraoperatorio fue de 500 ml, aproximadamente, y el paciente no requirió transfusión de productos sanguíneos durante la cirugía. La vía oral se inició al día siguiente. El dren permaneció inactivo y se retiró a los dos días de la intervención. La permanencia hospitalaria fue de tres días después de la cirugía y no se presentaron complicaciones. Durante el primer mes, el paciente requirió evaluaciones por urgencia por dolor abdominal sin causa evidente, el cual se manejó sintomáticamente.

### Discusión

Desde el primer reporte de una hepatectomía segmentaria en 1994 por Azagra *et al.*, se han descrito más de 150 resecciones anatómicas por vía laparoscópica<sup>(2)</sup>. En el hígado, los procedimientos mínimamente invasivos realizados con mayor frecuencia, sin tener en cuenta las biopsias asistidas por vídeo, son la fenestración de quistes, las resecciones no anatómicas y las anatómicas. Otros procedimientos menores se pueden realizar por esta vía, como la pericistectomía para la enfermedad hidatídica, la ablación por radiofrecuencia de tumores y las resecciones asistidas por mano, entre otras. En Latinoamérica, las resecciones laparoscópicas de segmentos hepáticos se describen desde 1998<sup>(3,4)</sup> y se considera que dichas cirugías de invasión mínima deben estar en el arsenal terapéutico de los cirujanos de hígado<sup>(5)</sup>.

La indicación más frecuente para las resecciones anatómicas ha sido el carcinoma hepatocelular<sup>(6)</sup>. Actualmente, las indicaciones con intento curativo para los tumores hepáticos malignos no se han definido con claridad. No se ha establecido la comparación en cuanto a supervivencia a largo plazo entre la técnica abierta y la laparoscópica. Sin embargo, el pronóstico a corto plazo es comparable entre ambas técnicas, con los beneficios de la cirugía mínimamente invasiva<sup>(7)</sup>. Como indicación para hepatectomías segmentarias de etiología benigna, se encuentran los adenomas, la hiperplasia nodular focal (cuando el diagnóstico con imágenes no es concluyente) y la enfermedad quística, entre otros<sup>(8)</sup>. Son infrecuentes los reportes de resecciones segmentarias en pacientes con litiasis intrahepática<sup>(9)</sup>.

Las lesiones pequeñas y localizadas en los segmentos antero-laterales (segmentos II al VI de Couinaud) son las que se resecan frecuentemente. Se han resecado segmentos posteriores de una manera asistida por mano<sup>(10)</sup>. Para las resecciones segmentarias, se deben seguir estrictamente los planos de Couinaud y se debe conocer la configuración colangiográfica y las posibles variaciones anatómicas del árbol biliar, para evitar lesiones del mismo. Es requisito para la cirugía hepática por laparoscopia una amplia experiencia en cirugía hepatobiliar y en cirugía laparoscópica avanzada. Se deben seguir los mismos estándares de tratamiento que para la cirugía de resección hepática abierta y la tecnología necesaria debe estar disponible<sup>(11)</sup>.

Es esencial el uso de un laparoscopio angulado de 30 ó 45 grados para ampliar el campo visual. También, se debe disponer de endograpadoras vasculares y de grapas (*clips*) de amplia cobertura para la hemostasia de las grandes venas y para disminuir el riesgo de sangrado intraoperatorio y, así, la posibilidad de conversión a cirugía abierta. El uso de la ultrasonografía laparoscópica facilita las resecciones anatómicas que, de otra manera, no serían posibles. La utilidad es mayor en casos de resecciones por cáncer. La localización precisa de los vasos intrahepáticos con Doppler de color aumenta la posibilidad y las indicaciones de las resecciones laparoscópicas.

Existen varios dispositivos para la sección del parénquima hepático. El aspirador quirúrgico ultrasónico de cavidades (Valleylab, Boulder, Colorado) permite la fragmentación selectiva y la aspiración de tejido con bajo contenido de colágeno, como el parénquima hepático. El aspirador quirúrgico ultrasónico de cavidades preserva los vasos sanguíneos y los conductos biliares para ser ligados selectivamente. El bisturí armónico sella efectivamente vasos y conductos biliares pequeños, produce poco humo, genera poco daño lateral del tejido y rara vez se adhiere al parénquima. El *jet cutter* (*Helix Hydro-Jet*®, Erbe, Tubinger, Alemania) usa un chorro de agua de alta presión para disecar el tejido hepático. El *LigaSure*® (Valeylab, Boulder, Colorado) utilizado como electrocauterio, permite la sección segura del parénquima hepático, de vasos sanguíneos y de conductos biliares hasta de 7 mm. El coagulador con chorro de argón se utiliza para la hemostasia de la superficie expuesta del órgano. También se describe

la utilización del sellante de fibrina en el área expuesta, para controlar el sangrado en capa y las fugas menores de bilis.

Se debe utilizar un neumoperitoneo de baja presión (inferior a 12 mm Hg) para disminuir el riesgo de embolismo gaseoso. La aplicación de la maniobra de Pringle no es completamente necesaria. Aunque teóricamente disminuye el sangrado durante la

hepatotomía, la disección en el plano adecuado y la implementación de los instrumentos anotados anteriormente, hacen que esta maniobra se pueda obviar. Al final del procedimiento, el parénquima expuesto debe tener una hemostasia adecuada y ausencia de fugas biliares. Otra opción para el manejo de esta área cruenta es la cobertura con un colgajo viable de epiplón mayor. El uso de un dren perihepático es indispensable por la posibilidad de fístulas de bilis.

---

## Laparoscopic hepatic segmentectomy

### Abstract

*The first laparoscopic hepatic anatomical resection was reported by J.J. Azagra in 1994, who performed a left lateral segmentectomy in a patient with a symptomatic adenoma<sup>1</sup>. An increasing number of anatomical resections, both segmentectomies and hemihepatectomies in the management of benign and malignant entities have been reported since then.*

*The aim of this report is to review the surgical technique of the laparoscopic left hepatic segmentectomy as a minimally invasive option in a patient with left intrahepatic lithiasis.*

*Key words: hepatectomy, liver diseases, lithiasis, bile ducts, intrahepatic, laparoscopy.*

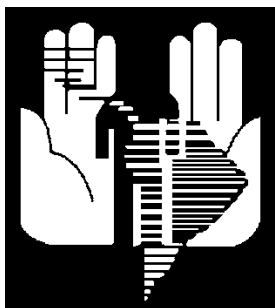
---

### Referencias

1. AZAGRA JS, GOERGEN M, JACOBS D. Laparoscopic left lateral segmentectomy (left hepatic lobectomy). *Endosurgery*. 1994;2:7-8.
2. GAGNER M, ROGULA T, SELZER D. Laparoscopic liver resection: benefits and controversies. *Surg Clin North Am*. 2004;84:451-62.
3. KALIL AN, GIOVENARDI R, CAMARGO SM. Hepatectomía retrógrada por videolaparoscopia. *Rev Col Bras Cir*. 1998;25:287-9.
4. MONDRAGÓN R, MONDRAGÓN A, BERNAL R, GONZÁLEZ M, OÑATE LF, RUIZ JM, *et al*. Hepatectomía parcial por laparoscopia. Informe del primer caso en México. *Rev Gastroenterol Mex*. 2001;66:50-4.
5. D'ALBUQUERQUE LAC, HERMAN P. Hepatectomía por videolaparoscopia: realidad? *Arq Gastroenterol*. 2006;43:243-6.
6. GIGOT JF, GLINEUR D, AZAGRA JS, GOERGEN M, CEUTERICK M, MORINO M, *et al*. Laparoscopic liver resection for malignant liver tumors. Preliminary results of a multicenter European study. *Ann Surg*. 2002;236:90-7.
7. MALA T, EDWIN B, GLADHAUG T, *et al*. A comparative study of the short outcome following open and laparoscopic liver resection of colorectal metastases. *Surg Endosc*. 2002;16:1059-63.
8. SAMAMA G, CHICHE L, BRÉFORT JL, LE ROUX Y. Laparoscopic anatomical hepatic resections. Report of four left lobectomies for solid tumors. *Surg Endosc*. 1998;12:76-8.
9. CHEN P, BIE P, LIU J, DONG J. Laparoscopic left hemihepatectomy for hepatolithiasis. *Surg Endosc*. 2004;18:717-8.

10. Costi R, Capelluto E, Sperduto N, Bruyns J, Himpens J, Cadière GB. Laparoscopic right posterior hepatic bisegmentectomy (segments VII-VIII). Surg Endosc. 2003;17:162.
11. KATHOUDA N, HURWITZ M, GUGENHEIM J, MAVOR E, MASON RJ. Laparoscopic management of benign solid and cystic lesions of the liver. Ann Surg. 1999;229:460-6.

Correspondencia:  
JEAN PIERRE VERGNAUD, MD  
Correo electrónico: [jpvergnaud@une.net.co](mailto:jpvergnaud@une.net.co)  
Medellín, Colombia.



**FELAC**  
**Federación Latinoamericana de Cirugía**

Sitio en la Red y Boletín trimestral en Internet  
[www.felacred.org](http://www.felacred.org)

---

---