

# Síndrome de Wunderlich: presentación de un caso y revisión de la bibliografía

RAFAEL PINILLA, MD\*, SARAH LÓPEZ, MD\*\*,  
JUAN CARLOS QUINTANA, MD\*\*\*, AHMED, AL-EZZI AL- MALAHI, MD\*\*\*\*

*Palabras clave:* riñón, neoplasias renales, carcinoma de células renales, hemorragia, nefrectomía.

## Resumen

**Introducción.** La hemorragia renal espontánea, o síndrome de Wunderlich, es una afección de presentación rara que, dada la situación urgente y, a veces, vital que plantea, es de gran importancia. El diagnóstico se realiza, principalmente, por técnicas de imaginología. En ocasiones, la clínica nos obliga a decidir la cirugía de urgencia. El objetivo de nuestro trabajo es presentar un caso del síndrome de Wunderlich de causa tumoral y una revisión de la literatura.

**Materiales y método.** Presentar un caso de este síndrome de origen tumoral y revisar la bibliografía.

**Resultado.** Se presenta el caso clínico y el hallazgo quirúrgico de una necrobiosis de un hipernefroma de células claras tratado en nuestro servicio mediante nefrectomía de urgencia, con buenos resultados posoperatorios.

**Discusión.** El síndrome de Wunderlich es un cuadro infrecuente, muchas veces no sospechado sin la realización de estudios de diagnóstico por imágenes. Debemos estar familiarizados con su existencia, sus potenciales causas y la frecuencia relativa de cada una de ellas. Además, debido al peso relativo de los procesos expansivos renales, la primera hipótesis diagnóstica debe ser la presencia de un tumor renal subyacente. La conducta por seguir debe estar encaminada al seguimiento clínico hasta la resolución del sangrado o, si fuere necesario, la postura más agresiva, la nefrectomía de urgencia, por la potencial presencia de lesiones orgánicas generadoras del sangrado.

\* Especialista de Segundo Grado en Cirugía General; profesor auxiliar, Hospital Docente Clínico Quirúrgico Joaquín Albarrán, Facultad Finlay Albarrán, Ciudad de La Habana, Cuba.

\*\* Especialista de Segundo Grado en Anestesiología y Reanimación y en Medicina Intensiva y Emergencias; profesor auxiliar ISCM, Camagüey, Cuba.

\*\*\* Especialista de Segundo Grado en Cirugía Máxilofacial; profesor auxiliar, Hospital Docente Clínico Quirúrgico Joaquín Albarrán, Facultad Finlay Albarrán, Ciudad de La Habana, Cuba.

\*\*\*\* Profesor Asociado de Cirugía General; jefe, Departamento Quirúrgico, Hospital Al-Wahda, Maabar, Yemen.

## Introducción

La hemorragia renal espontánea subcapsular o perirrenal de etiología no traumática es una afección poco frecuente pero importante, ya que conlleva a una colección hemática brusca en la fosa renal. El hemoperitoneo es excepcional, pues la hemorragia está limitada por la resistencia del tejido perirrenal<sup>(1-5)</sup>.

Fecha de recibo: 22 de abril de 2008  
Fecha de aprobación: 16 de julio de 2008

El cuadro clínico se caracteriza por dolor de aparición súbita en el flanco, masa palpable y signos y síntomas de choque hipovolémico. Fue descrito por primera vez por Bonet en 1700 y, posteriormente, en 1856, Wunderlich hizo la primera descripción clínica, denominándolo “apoplejía espontánea de la cápsula renal”. Coenen, en 1910, presentó una serie de 13 casos y utilizó por primera vez la denominación de síndrome de Wunderlich <sup>(1,4-6)</sup>.

La etiología de esta entidad es variada, más de 50% de los casos corresponde a patología tumoral y el adenocarcinoma es la causa más frecuente, seguido del angiomiolipoma. Otras causas menos frecuentes son: hidronefrosis, discrasias sanguíneas, tratamiento con anticoagulantes, enfermedades sistémicas o ruptura de quistes renales <sup>(1-4,6-16)</sup>.

El diagnóstico es difícil; se basa en la clínica y las exploraciones complementarias, como ecografía, tomografía computadorizada (TC) y arteriografía <sup>(1,4,16-22)</sup>.

Según la situación clínica del paciente, en principio, el tratamiento es conservador para obtener un diagnóstico etiológico preoperatorio que permita la elaboración de una estrategia terapéutica orientada. En ocasiones se hace necesaria una intervención quirúrgica urgente, con nefrectomía, que se asocia a una alta morbimortalidad <sup>(1,4,6,23)</sup>. La baja incidencia de esta enfermedad, su gravedad y su infrecuente presentación, no permiten un correcto diagnóstico preoperatorio, lo cual nos animó a realizar este reporte <sup>(11-13)</sup>.

En esta nota presentamos un caso clínico de síndrome de Wunderlich de causa tumoral, por necrobiosis de un hipernefoma de células claras, tratado en nuestro servicio mediante nefrectomía de urgencia, con buena evolución posoperatoria.

### Caso clínico

Se trata de un hombre de 45 años, con antecedentes de enfermedad pulmonar obstructiva crónica (EPOC), que refería un fuerte dolor, cada vez más intenso, en el lado izquierdo del abdomen, donde se notaba una tumoración que había tenido un crecimiento rápido en los últimos cuatro días. Esta tumoración apareció dos años atrás, aproximadamente, pero era pequeña y ubicada en el

flanco izquierdo. Se expandió lentamente a todo el hemiabdomen y en los cuatro días previos a la operación ocurrió el cambio brusco de dolor e incremento de su tamaño (figura 1). El paciente notó, además, aumento de volumen del lado izquierdo del escroto, acompañado de dolor. Negaba la presencia de vómito, fiebre, sangre en la orina o defecación anormal.

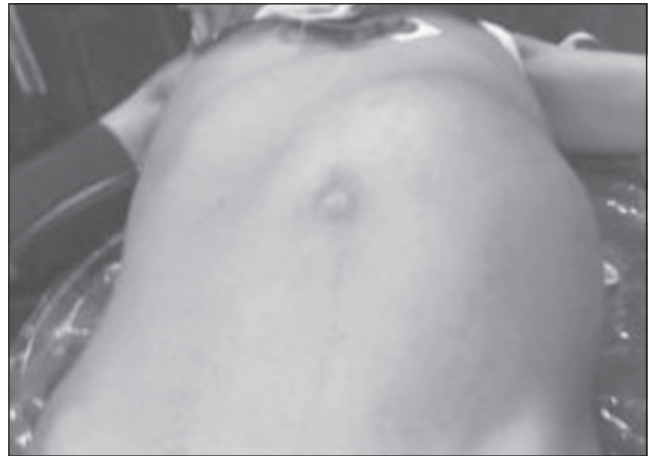

FIGURA 1. Vista del paciente donde se observa el tumor abdominal.

En el examen físico se palpaba una masa abdominal lisa con contacto lumbar, dolorosa al tacto, que ocupaba todo el hemiabdomen izquierdo, de consistencia firme en algunas zonas y con tendencia a la renitencia; la punción de este sitio excluyó una colección purulenta. Además, se encontró varicocele izquierdo manifiesto. Los signos vitales eran normales, al igual que el resto del examen físico.

La hemoglobina era de 17,2 g/dl, el conteo de leucocitos, de  $9,8 \times 10^9$  por litro, las plaquetas, normales; la glucemia, de 130 mg/dl; la urea, de 25 mg/dl y la creatinina, de 1,0 mg/dl.

En la placa de tórax se observaron signos de fibrosis y enfisema pulmonar importante.

La radiografía simple de abdomen mostraba opacidad en el lado izquierdo del abdomen, con desviación del patrón gaseoso al lado derecho.

Por incremento del dolor y por no tener la posibilidad de realizar estudios con contraste, TC o ultrasonido en ese momento, se decidió operar de urgencia con el diagnóstico de hipernefoma izquierdo con sangrado

intratumoral. Se llevó a cirugía y, previa anestesia general endotraqueal, se practicó laparotomía y se encontró una tumoración enorme, que rechazaba todo el intestino a la derecha, el estómago, el bazo y el ángulo esplénico del colon hacia arriba y hacia adelante, y sangre y coágulos intracapsulares (figura 2). Se practicó nefrectomía izquierda y remoción parcial de los vasos espermáticos que se encontraban muy dilatados y tortuosos. No se encontraron ganglios alrededor de la vena cava o la aorta. Se resecaron la cápsula y la grasa perirrenal, y se dejó drenaje exteriorizado por abertura (figura 3). La evolución fue satisfactoria y el paciente fue dado de alta 10 días después de su ingreso, recuperado.

El estudio histopatológico informó carcinoma de células renales, tipo células claras, con necrosis y sangrado intratumoral y capsular.

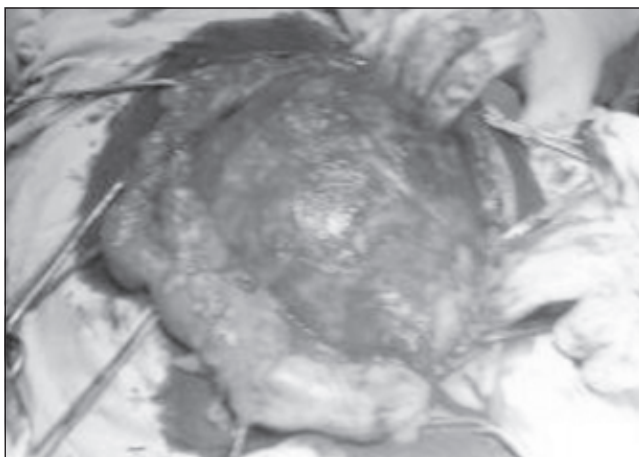


FIGURA 2. Abierto el abdomen, se observa el colon izquierdo desplazado por el tumor.

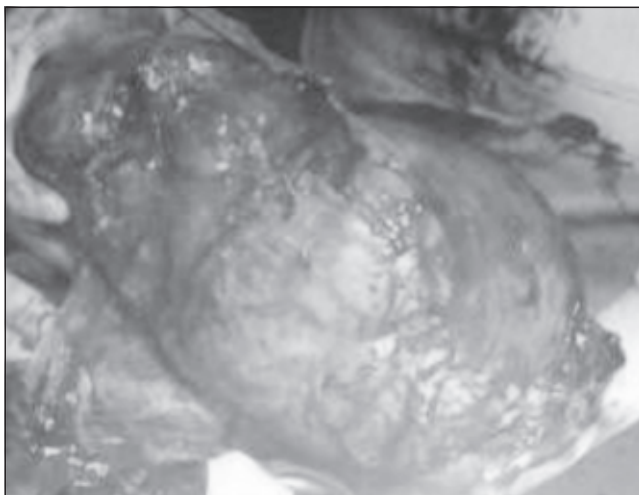


FIGURA 3. El tumor extirpado completamente.

## Discusión

En la mayoría de los casos, los hematomas renales obedecen a causas traumáticas y, excepcionalmente, las no traumáticas son responsables del sangrado renal. Por tal motivo, resulta útil estar familiarizado con tales causas, a fin de aportar al paciente un diagnóstico rápido y preciso. El cuadro clínico descrito como síndrome de Wunderlich se presenta como consecuencia de la formación de una colección hemática en la fosa renal provocada por una causa no traumática. La forma de presentación varía en función de la cuantía de la hemorragia <sup>(1, 4,11)</sup>.

La etiología de este síndrome es variada y en más de la mitad de las ocasiones corresponde a una enfermedad tumoral, como vimos en nuestro caso. En una amplia revisión de la bibliografía realizada por Cinman, este autor encontró una causa tumoral en 63% (30% de tumores malignos y 33% de tumores benignos); 25% se asociaron a enfermedad vascular, la más frecuente la periarteritis nudosa, y 12%, a patología infecciosa <sup>(1)</sup>.

Son causas del síndrome de Wunderlich, las lesiones orgánicas renales malignas: adenocarcinoma, tumor de Wilms, carcinoma transicional de la pelvis renal, liposarcoma, angiosarcoma y fibrosarcoma. Otras lesiones potenciales son benignas, como angiomiolipoma, adenoma y fibromioma. También puede ser provocada por pielonefritis, tuberculosis, arteriosclerosis, poliarteritis nudosa, malformaciones arteriovenosas, aneurisma de la arteria renal, infarto renal, ruptura de quistes, policitemia secundaria a tetralogía de Fallot u otras causas, y anemia de células falciformes. El uso de anticoagulantes y antiagregantes plaquetarios pueden tener importancia en su formación y, en algunos casos, no se encuentra ninguna causa de sangrado. Como vemos, las causas de sangrado perirrenal espontáneo son muy variadas y la diátesis hemorrágica sólo se puede aceptar cuando las demás causas se han excluido adecuadamente <sup>(1-4,6-14,23-35)</sup>.

Los hematomas subcapsulares, por la menor distensibilidad de este espacio, suelen ser limitados, mientras que las formas perirrenales suelen alcanzar volúmenes mayores por su mayor elasticidad <sup>(1,16)</sup>.

Excepcionalmente, el sangrado puede volcarse al peritoneo provocando un hemoperitoneo <sup>(1,3,11)</sup>. El

aumento de la presión perirrenal puede provocar un infarto renal o hipertensión arterial por la activación del sistema renina-angiotensina-aldosterona. El sangrado puede ser intrarrenal, subcapsular o perirrenal, y pueden existir, además, formas mixtas <sup>(21,31)</sup>.

El cuadro clínico puede ser crónico (dolor lumbar), como en nuestro caso, o fulminante, por el desarrollo de una hemorragia masiva a retroperitoneo con repercusión hemodinámica <sup>(1,4,7,8,10,12)</sup>. La clínica está influenciada por el volumen y la velocidad de la hemorragia, y puede aparecer con dolor, náuseas y vómitos, febrícula o equimosis escrotal. Sólo en 20% de los casos se presenta en toda su expresión, denominada tríada de Lenk, que consiste en dolor intenso en el flanco de aparición súbita, masa palpable, y signos y síntomas de choque hipovolémico <sup>(1,4,13,15,17,18)</sup>.

En el laboratorio se observa disminución del recuento de glóbulos rojos, hemoglobina y hematocrito en grado variable <sup>(4,16,-19,29)</sup>. Esto no fue así en nuestro paciente, quien presentó sangrado limitado, con hiperglobulemia por la altitud de esta zona, donde la cifra normal de hemoglobina está entre 12 y 18 g/dl, y el hematocrito de 37 a 51%, y por sufrir enfisema y fibrosis pulmonar comprobados con la placa de tórax; además, la poliglobulia se acepta como un factor que predispone a la entidad <sup>(17,19)</sup>.

En pacientes con la sospecha de esta afección, el interrogatorio debe intentar descartar antecedentes traumáticos, tratamiento anticoagulante, diátesis hemorrágica, arteritis, esclerosis tuberosa y hemodiálisis crónica <sup>(10,17,27)</sup>, aspectos ausentes en nuestro paciente.

En los exámenes radiológicos, los hallazgos serían la presencia de una masa renal o pararenal, la falta de un nefrograma normal en la urografía endovenosa, que cae en desuso con el advenimiento de técnicas más rápidas, seguras y menos invasivas, <sup>(20)</sup> y una pielografía ascendente normal con desplazamiento ureteral. Las placas simples de abdomen pueden ser negativas o bien mostrar signos inespecíficos, como el desplazamiento a la derecha del patrón gaseoso abdominal y opacidad que ocupa todo el hemiabdomen izquierdo, como el que observamos en este caso <sup>(29)</sup>.

El ultrasonido puede determinar la presencia del hematoma y la TC, tanto la presencia como probablemente la causa del sangrado <sup>(17,23,24,27,37)</sup>.

La TC es el método de elección, no sólo para el diagnóstico inicial, sino también para el seguimiento de aquellos pacientes sin diagnóstico inicial en los que se sospecha una lesión orgánica pequeña. Informa sobre el grado de afectación de la fosa renal y la afectación de estructuras adyacentes; la mayoría de las veces permite establecer el diagnóstico etiológico de presunción. Es, también, la exploración más utilizada para el seguimiento cuando se decide una actitud terapéutica conservadora <sup>(1,8,10,13,17,18,23,24,26-28,36,37)</sup>.

La arteriografía renal se utiliza cuando se sospecha una etiología vascular. En ocasiones, puede ser terapéutica para realizar embolizaciones en lesiones de origen vascular y en lesiones benignas con contraindicación quirúrgica <sup>(1,16-18,27,29,37,38)</sup>. La arteriografía debe quedar relegada para aquellos casos en los que la TC no aporte información suficiente.

La resonancia magnética es útil para diferenciar un tumor de un hematoma circundante en los periodos agudos, en los cuales el sangrado presenta altos valores de atenuación, pero su utilidad está comprometida en los casos de lesiones orgánicas pequeñas <sup>(17,23)</sup>.

El tratamiento del síndrome de Wunderlich debe comenzar por una evaluación del estado hemodinámico del paciente y, en caso de desestabilización que no se puede compensar por otros métodos, estaría indicada la cirugía urgente <sup>(8,28,30)</sup>. En la mayoría de las ocasiones se consigue estabilizar el paciente lo suficiente para realizar un diagnóstico etiológico mediante exploraciones complementarias. Algunos autores proponen la nefrectomía radical, previa comprobación de la integridad anatómica y funcional del riñón contralateral y una vez descartada la etiología traumática, por vasculitis o por coagulopatía, con base en la alta incidencia de afección tumoral maligna como causa de la hemorragia renal espontánea y la posibilidad de la presencia de adenocarcinomas periféricos de pequeño tamaño que escapan al diagnóstico de las exploraciones complementarias <sup>(1,4,6-8,17,25)</sup>.

En caso de contraindicación quirúrgica, o ante la estabilidad hemodinámica del paciente, se debe tener una actitud conservadora, con seguimiento de la evolución mediante TC abdominal seriada, para realizar un estudio adecuado de la causa de la hemorragia antes de una cirugía electiva resolutive, si ésta es necesaria,

con una morbimortalidad aceptable <sup>(1,2,13-18,23)</sup>. La embolización sólo debe utilizarse en casos seleccionados <sup>(16,17,22)</sup>.

En conclusión, el síndrome de Wunderlich es un cuadro infrecuente, muchas veces no sospechado sin la realización de estudios de diagnóstico por imágenes. Debemos estar familiarizados con su existencia, sus potenciales causas y la frecuencia relativa de cada una de ellas y, debido al peso relativo de los procesos

expansivos renales, la primera hipótesis diagnóstica debe ser la presencia de un tumor renal subyacente. La conducta debe encaminarse al seguimiento clínico hasta la resolución del sangrado o la postura más agresiva y necesaria, la nefrectomía de urgencia, por la potencial presencia de lesiones orgánicas generadoras del sangrado. Lo más aconsejable es valorar de forma interdisciplinaria la conducta ante cada paciente, teniendo en cuenta las limitaciones que nos puede traer el medio donde trabajamos.

## Wunderlich syndrome: case presentation and literature review

### Abstract

**Introduction.** Spontaneous renal hemorrhage, or Wunderlich's syndrome, is a rare entity, which because of its urgent, and sometimes life-threatening, nature, has important clinical significance. Diagnosis is made by imaging techniques. Sometimes the clinical condition leads to urgent surgical intervention. We report a case of Wunderlich's syndrome of tumor etiology and a literature review.

**Materials and methods.** Clinical report of one case and literature review.

**Results.** We describe a case where the surgical finding was necrobiosis of a clear cell hypernephroma, managed in our service by emergency nephrectomy, with good postoperative results.

**Discussion.** Wunderlich's syndrome is an infrequent clinical entity, many times not suspected by the clinical findings in the absence diagnostic imaging. The physician should be familiar with its existence, its potential causes, and the relative frequency of each cause. Because of the relative weight of the renal expansive pathological processes, the first diagnostic hypothesis should be an underlying renal tumor. Management should be careful clinical monitoring until cessation of bleeding, or, when necessary, the more aggressive conduct of emergency nephrectomy, because of the potential presence of organic lesions generating hemorrhage.

**Key words:** kidney, kidney neoplasms, carcinoma, renal cell, hemorrhage, nephrectomy.

### Referencias

- SALES R, VILLA V, CABALLÉ J, MAS A, VALENCOSO O, BALLÚS L, et al. Síndrome de Wunderlich. Hemorragia renal espontánea. *Cir Esp.* 2000;68:493-5.
- BIELSO AE, CAMPODONICO A, MOLINA R. Síndrome perirrenal espontáneo (síndrome de Wunderlich). *Rev Urol.* 1962;2:17.
- CIFUENTES M, CALLEJA F, HOLA J, DAVIÚ A, JARA D, VALLEJOS H. Reporte de un caso de ruptura de un angiomiolipoma renal. *Rev Med Chil.* 2008;136:1031-3.
- GÓMEZ J, DE LA FUENTE A, MARTÍNEZ JL, PALAO F, DOMÍNGUEZ JF, ZULUAGA A. Hemorragia renal espontánea. Aportación de 8 casos. *Actas Urol Esp.* 1988;22:677-80.
- Wunderlich. *Handbuch der Pathologie und Therapie.* 2nd ed. Stuttgart: Ebner & Seubert; 1856.
- BROWN ET, PERLMUTTER AE, OLIVERIO B, WILLIAMS HJ, ZASLAU S. CHROMOPHOBE renal cell carcinoma presenting as hemorrhagic shock: case report. *Can J Urol.* 2008;15:4276-8.

7. BELIBASAKIS I, MAZARIS E, PAPACHRISTOU C, KASTRIOTIS I. Renal colic due to spontaneous perirenal haematoma secondary to antiplatelet medication: two case reports. *Eur J Emerg Med.* 2008;15:102-3.
8. HAO LW, LIN CM, TSAI SH. Spontaneous hemorrhagic angiomyolipoma presents with massive hematuria leading to urgent nephrectomy. *Am J Emerg Med.* 2008;26:249e3-5.
9. RUTIGLIANO DN, KAYTON ML, STEINHERZ P, WOLDEN S, LA QUAGLIA MP. The use of preoperative chemotherapy in Wilms' tumor with contained retroperitoneal rupture. *J Pediatr Surg.* 2007;42:1595-9.
10. SUGIMOTO T, MORITA Y, KASHIWAGI A. Spontaneous hemorrhage from renal angiomyolipoma presenting with fever of unknown origin. *Intern Med.* 2007;46:793-4.
11. ORO J, GONZÁLEZ LA, ABRAHAM J. Wunderlich syndrome as manifestation of leiomyosarcoma of the kidney. *Arch Esp Urol.* 1990;43:184-6.
12. LEE KF, YEH JC, CHEN HH, WU CJ, CHEN YC. Spontaneous renal hemorrhage unusual complication of urinary tract infection. *J Intern Med Taiwan.* 2006;17:177-81.
13. LÓPEZ P, HITA E, ASENSIO L, RIGABERT M, HITA G, PÉREZ M. Wunderlich syndrome. Review of its diagnosis and therapy. Report of 7 cases. *Actas Urol Esp.* 1995;19:772-6.
14. ANDRADE JD, VIVEROS JM, ROJAS L, FERNÁNDEZ AJ, MORALES JG, PACHECO C, *et al.* Síndrome de Wunderlich. Hematoma perirrenal espontáneo. *Rev Mex Urol.* 2005;65:357-62.
15. CHAN KW, CHAN KL. Spontaneous rupture of renal tumors presenting as a surgical emergency. *Br J Urol.* 1993;71:253-5.
16. TORDERA P, SALVADOR G, MONTANER MJ, *et al.* Síndrome de Wunderlich como primera manifestación de angioliomatosis renal bilateral. *An Med Interna (Madrid).* 2004;21:42-3.
17. RODRÍGUEZ J, ALMEIDA J, GARCÍA M, MAFFEI D, SINGER R, YELÍN E. Hemorragia renal no traumática (síndrome de Wunderlich). *Revista Argentina de Radiología.* 2000;64:1-9.
18. LÓPEZ P, HITA E, ASENSIO L, RIGABERT M, HITA G, PÉREZ M. Síndrome de Wunderlich. Revisión diagnóstica y terapéutica. A propósito de siete observaciones. *Actas Urol Esp.* 1995;19:772-6.
19. DI CONTI V, SALGUEIRO MA, PAES MB. Spontaneous retroperitoneal hematoma. *Rev Col Bras Cir.* 2005;32:52-3.
20. CERQUEIRA M, XAMBRE L, SILVA V, PRISCO R, SANTOS R, LAGES R, *et al.* Síndrome de Wunderlich em doentecom poliarterite nodosa. *Acta Urológica.* 2003;20;1:29-32.
21. BENAVIDES F, ALBINO G, SANTOMIL F, VERDECCHIA P, VÁZQUEZ L, VAREA S. Síndrome de Wunderlich una causa de abdomen agudo. *Revista del Hospital Privado de Comunidad.* 2002;5:9-10. Disponible en: <http://www.hpc.org.ar/>
22. HIDALGO J, CREGO M, MONTILLO M, DE LA TORRE P, BOVER J, CAPARRÓS J, VILLAVICENCIO H. Embolization of a bleeding aneurysm in a patient with spontaneous perirenal haematoma due to polyarteritis nodosa. *Arch Esp Urol.* 2005;58:694-7.
23. OKADA A, TATSURA H, UEDA K. Spontaneous rupture of renal cancer: a case report. *Hinyokika Kyo.* 2002;48:511-5.
24. RABII R, FEKAK H, MOUFID K, JOUAL A, BENJELLOUN S, KHALEK K, *et al.* Renal angiomyolipoma complicated by retroperitoneal hematoma. *Ann Urol (Paris).* 2002;36:250-3.
25. CHESA N, ARTILES JL, PONCE JM, DEL ROSARIO J, CASTRO V, BETANCORT R. Wunderlich's syndrome as the first manifestation of a renal angiomyolipoma. *Arch Esp Urol.* 1995;48:305-8.
26. PHILLIPS CK, LEPOR H. Spontaneous retroperitoneal hemorrhage caused by segmental arterial mediolysis. *Rev Urol.* 2006;8:36-40.
27. ZHANG JQ, FIELDING JR, ZOU KH. Etiology of spontaneous perirenal hemorrhage: a meta-analysis. *J Urol.* 2002;167:1593-6.
28. GRASSO M, BLANCO S, FORTUNA F, CRIPPA S, DI BELLA C. Spontaneous rupture of renal leiomyosarcoma in a 45-year-old woman. *Arch Esp Urol.* 2004;57:870-2.
29. BLAKELEY C J, THIAGALINGHAM N. Spontaneous retroperitoneal haemorrhage from a renal cyst: an unusual cause of haemorrhagic shock. *Emerg Med J.* 2003;20:388.
30. PACIOS JC, PÉREZ JP, MORENO M. Wunderlich acute's syndrome due to rupture of a renal angiomyolipoma. *Rev Esp Enferm Dig.* 2003;95:500-2.
31. FORNAROLA V, VOCE S, MONTANARI F, DAL POZZO C. Irrepressible renal colic from spontaneous subcapsular hematoma as a sign of presentation of renal neoplasia. Case report and review of the literature. *Arch Esp Urol.* 1990;43:801-5.
32. TSUJI H, HASHIMOTO K, KATOH Y, IGUCHI M. A case of renal cell carcinoma presenting as spontaneous renal rupture. *Hinyokika Kyo.* 1996;42:517-20.
33. MIKAMI K, TAKEI K, NAITO H. A case of spontaneous rupture of renal cell carcinoma. *Hinyokika Kyo.* 1997;43:867-70.
34. HAFIANI M, EL MRINI M, DEBBAGH A, BENNANI S, RABII R, BENJELLOUN S. Spontaneous hematoma of the kidney. Apropos of 3 cases. *Ann Urol (Paris).* 1998;32:5-9.
35. OKADA A, TATSURA H, UEDA K. Spontaneous rupture of renal cancer: a case report. *Hinyokika Kyo.* 2002;48:511-5.
36. BROWN ET, PERLMUTTER AE, OLIVERIO B, WILLIAMS HJ, ZASLAU S. Chromophobe renal cell carcinoma presenting as hemorrhagic shock: case report. *Can J Urol.* 2008;15:4276-8.
37. ALBI G, DEL CAMPO L, TAGARRO D. Wunderlich's syndrome: causes, diagnosis and radiological management. *Clin Radiol.* 2002;57:840-5.
38. SUMMERS TA, FULTZ PJ, SACKS D. Worsening right flank pain over a 24-hr period. *Acad Radiol.* 1994;1:194-8.

## Correspondencia:

RAFAEL PINILLA GONZÁLEZ, MD

Correo electrónico: [pinillaglez@yahoo.es](mailto:pinillaglez@yahoo.es)

Maabar, República de Yemen