

# Fe de erratas

## Utilidad de la ecoendoscopia en cirugía Parte I: Diagnóstico

Por un error involuntario, en el artículo titulado «Utilidad de la ecoendoscopia en cirugía. Parte I: Diagnóstico» del doctor Martín Gómez, se incluyeron unas figuras que no corresponden con el texto descriptivo. Le presentamos al doctor Gómez nuestras disculpas.

A continuación se reproducen las correcciones de las figuras 1, 2, 4, 5 y 13.

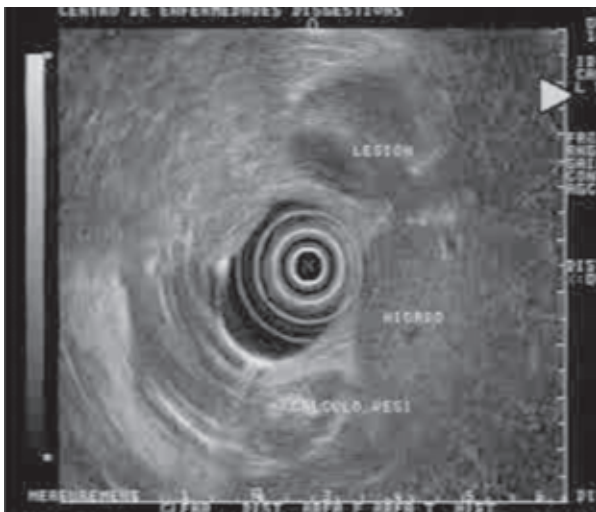


FIGURA 1. Lesión hepática que comprimía el estómago y que fue interpretada como una lesión subepitelial hasta que se realizó la ecoendoscopia.

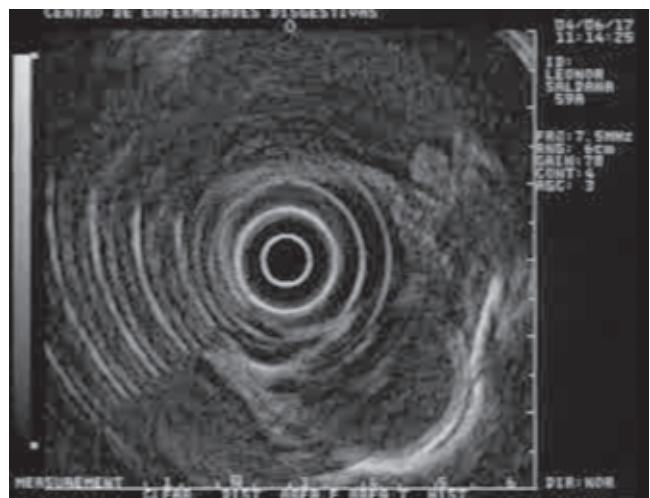


FIGURA 2. Se muestra, arriba, la aurícula izquierda, abajo, la aorta, y hacia las 3 de las manecillas del reloj, una masa irregular.

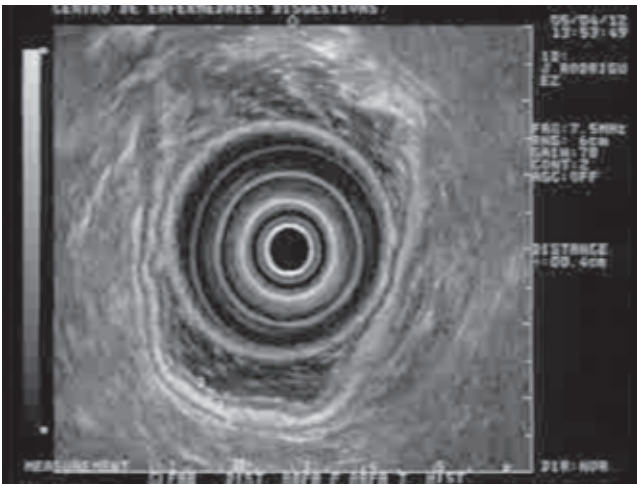


FIGURA 4. En la parte inferior se observan las cinco capas de la pared del estómago en una ecoendoscopia radial.

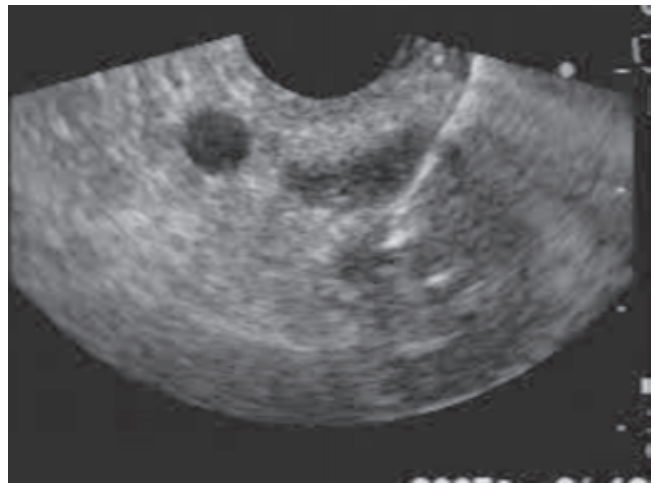

FIGURA 5. El ecoendoscopio lineal permite seguir la orientación de la aguja durante la punción; en la parte superior derecha, la imagen lineal hiperecoica es la aguja que está dentro de una masa del páncreas.

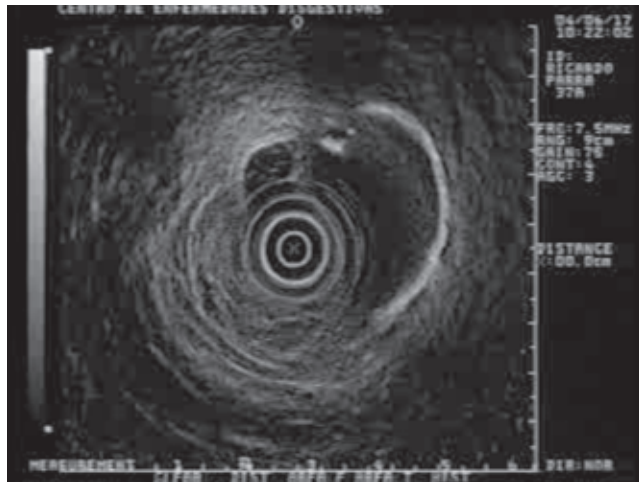


FIGURA 13. La ecoendoscopia es útil para detectar microlitiasis, tanto en el colédoco como en la vesícula. En este caso se observa un microcálculo en la parte superior de la vesícula.