

# Tratamiento quirúrgico del aneurisma del tronco celíaco, reporte de un caso

CÉSAR EDUARDO JIMÉNEZ, MD, AURA RIVERA, MD, JUAN RAFAEL CORREA, MD

*Palabras clave:* arteria celíaca; plexo celíaco; circulación esplácnica; aneurisma; revascularización.

## Resumen

*Los aneurismas del tronco celíaco son un problema clínico infrecuente. La mayoría de los pacientes son sintomáticos al momento del diagnóstico; sin embargo, ocasionalmente se detectan de manera incidental durante estudios imagenológicos para otras enfermedades.*

*Se presenta el caso de un paciente de 54 años con aneurisma sintomático del tronco celíaco, diagnosticado por tomografía e intervenido quirúrgicamente de manera satisfactoria.*

87% durante la primera mitad del siglo XX, los avances en imágenes diagnósticas y el manejo quirúrgico temprano han permitido disminuirla a 7%.

La identificación e intervención temprana son de vital importancia para disminuir la mortalidad del aneurisma roto de 40% a 5% en cirugía electiva.

Presentamos el caso de un paciente con aneurisma sintomático del tronco celíaco, diagnosticado por tomografía e intervenido quirúrgicamente de manera satisfactoria.

## Introducción

Los aneurismas del tronco celíaco son uno de los aneurismas más raros de la circulación arterial visceral; desde su primera descripción en 1745, menos de 180 casos se han reportado en la literatura médica internacional. Aunque la tasa de ruptura fue de 72% a

Departamento de Cirugía Vascul y Endovascular, Hospital de San Ignacio, Pontificia Universidad Javeriana, Bogotá, D.C., Colombia.

Fecha de recibo: 29 de marzo de 2010  
Fecha de aprobación: 18 de mayo de 2010

## Presentación del caso

Se presenta el caso de un paciente de sexo masculino, de 55 años, que ingresó al servicio de urgencias en septiembre del 2009 por presentar dolor abdominal. El dolor era de tipo peso, de predominio en el hipocondrio derecho y epigastrio, con irradiación a la región lumbar alta, de 12 meses de evolución, con exacerbación en la última semana; las enfermedades concomitantes de importancia eran diabetes mellitus de tipo II, manejado con metformina y glibenclamida, hipertensión arterial en tratamiento con hidroclorotiacida, urolitiasis y colelitiasis. Tenía antecedentes quirúrgicos de apendicectomía. No había antecedentes de abuso de alcohol ni de cigarrillo. Los exámenes de laboratorio de ingreso mostraban un hemograma normal y química sanguínea normal.

## Imágenes

Se evaluó con ultrasonografía abdominal total que demostró colelitiasis sin colecistitis y aneurisma del tronco celiaco, de 22 mm de diámetro, que se extendía desde el nacimiento de la aorta y comprometía las ramas celíacas. Se practicó una tomografía abdominal de cortes finos, con contraste (figura 1) y se encontró un aneurisma del tronco celíaco de 24 mm de diámetro, con disección en su pared lateral derecha. Se obtuvo una arteriografía mesentérica (figura 2) el 21 de septiembre, con la intención de dar manejo endovascular y esclarecer la anatomía de la lesión, corroborándose la presencia de la dilatación aneurismática de 2,5 cm de diámetro, con compromiso de la arteria gástrica izquierda y sin cuello proximal.

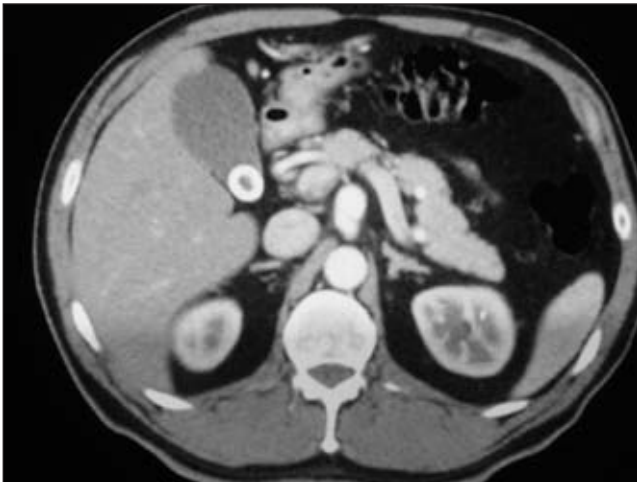


FIGURA 1. Tomografía abdominal de cortes finos, con contraste, en la que se observa el aneurisma del tronco celiaco.

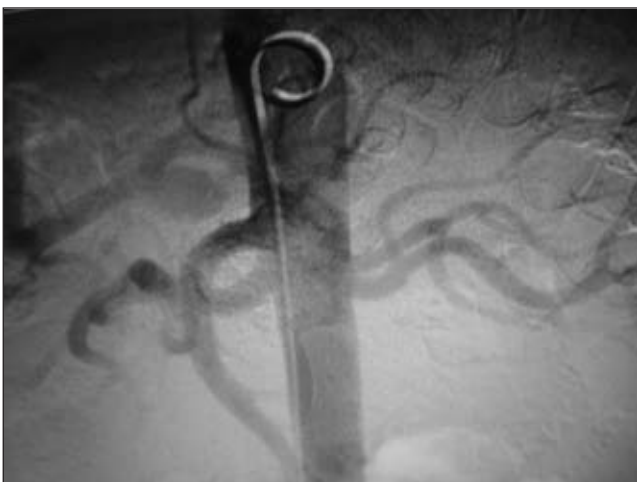

FIGURA 2. Arteriografía mesentérica en la que se corrobora la presencia del aneurisma.

El análisis que se hizo fue de un paciente de sexo masculino con dolor abdominal secundario al aneurisma del tronco celiaco, con agudización de sus síntomas, probablemente, dados por la aparición de la zona de disección, con riesgo de ruptura y embolia distal; se optó por una intervención quirúrgica abierta en vista de no haberse considerado el manejo endovascular.

Se sometió a cirugía el 22 de septiembre, abordando la cavidad abdominal por laparotomía mediana supraumbilical e infraumbilical. El tronco celiaco se abordó por vía transperitoneal a través de la curva menor del estómago, disecando el epiplón menor; se disecaron los pilares del diafragma para tener control de la aorta supracelíaca (figura 3), se rodeó la aorta y se colocó un cadarzo con un hiladillo.



FIGURA 3. Abordaje del tronco celiaco por vía transperitoneal a través de la curva menor del estómago.

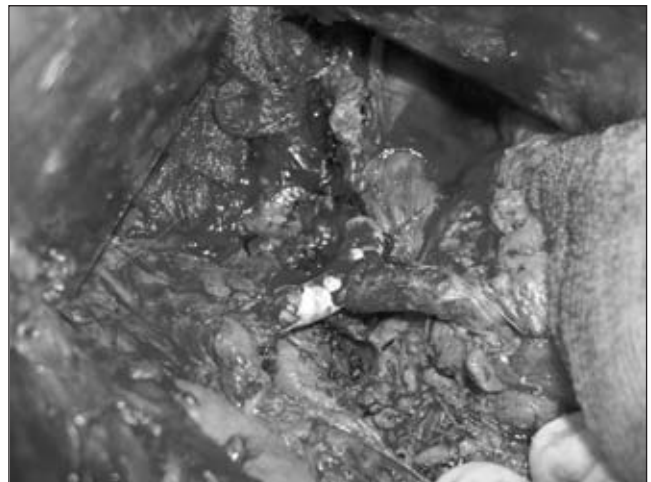


FIGURA 4. Reconstrucción arterial con injerto de PTFE (polytetrafluoroethylene expanded).

Se procedió a disecar el tronco celíaco y sus ramas por encima del borde superior del páncreas; se encontró un aneurisma del tronco celíaco, sin cuello y con compromiso de la gástrica izquierda. Se disecaron las ramas del tronco celíaco por separado y se procedió a colocar una pinza curva para oclusión parcial en la salida del tronco celíaco, previa administración sistémica de 5.000 U de heparina.

Se procedió a ligar la arteria gástrica izquierda, reseca el aneurisma y, con un injerto de PTFEe (*polytetrafluoroethylene expanded*) (politetrafluoroetileno expandido, *Gore Medical Company*), de 6 mm y sin anillos, reconstruir la aorta con anastomosis término-terminal a la arteria hepática común; se hizo anastomosis latero-terminal de la arteria esplénica al tercio medio del injerto de PTFEe.

No hubo necesidad de transfundir productos hemáticos, usar inotrópicos o dar asistencia respiratoria. El paciente se trasladó a la unidad de cuidados intermedios para monitorización; se inició la vía oral a las 24 horas y se dio de alta al cuarto día posoperatorio. Se ha controlado en dos oportunidades en consulta externa, sin ninguna eventualidad.

El estudio de anatomopatología reportó un aneurisma verdadero arterial del tronco celíaco, de origen aterosclerótico, con disección de colgajo y pequeño trombo de evolución subaguda.

## Discusión

Los aneurismas del tronco celíaco son una entidad muy rara. Tres aneurismas del tronco celíaco fueron reportados por Lebert, en 1876, entre 39 casos de aneurismas abdominales no aórticos. En 1901, Scharter reportó un aneurisma del tronco celíaco entre 220 aneurismas identificados en 19.300 autopsias realizadas en un periodo de 10 años. En 1943, Laipply encontró un aneurisma del tronco celíaco en más de 8.000 autopsias. En vista de los cambios en la fisiopatología de los aneurismas y la detección más temprana por los métodos diagnósticos modernos, la incidencia de esta entidad ha cambiado en los últimos 50 años <sup>(1)</sup>.

Al revisar la literatura disponible, hemos encontrado cambios importantes en las causas, presentaciones

clínicas, métodos de diagnóstico y tratamiento, durante los últimos 240 años.

La primera referencia de un aneurisma del tronco celíaco encontrada por los autores, fue la de Lancisii en 1745, en un texto sobre aneurismas. Él describió la cura de un aneurisma del tronco celíaco y la aorta abdominal con el uso de “emolientes y baños calientes”; se encontraron referencias ocasionales, con respecto al diagnóstico por palpación abdominal, exploración quirúrgica o autopsia <sup>(2)</sup>.

Los aneurismas de las arterias viscerales son infrecuentes, aunque se ha venido incrementando su reporte en los últimos años. Se han reportado más de 2.800 aneurismas de las arterias viscerales en la literatura, con una prevalencia de 0,2% en la población general. Los aneurismas de la arteria esplénica representan la mayoría de los aneurismas viscerales (60%), la arteria hepática se compromete en el 20%, mientras que el tronco celíaco lo hace en el 4,5% y la arteria mesentérica superior en el 5,5%; el 10% restante corresponde a aneurismas de las ramas de la arteria mesentérica superior, de la arteria gastro-duodenal o pancreático-duodenal, o de la arteria mesentérica inferior <sup>(3)</sup>.

La incidencia estimada de los aneurismas del tronco celiaco oscila entre 0,005% y 0,01%. Desde que la anomalía fue descrita por primera vez en 1745, se han reportado 178 casos adicionales. Graham *et al.* revisaron 108 casos que se habían presentado antes de 1985; desde esta época, se han reportado otros 71 casos <sup>(4,5)</sup>.

Este tipo de aneurismas también se ha asociado con malformaciones congénitas anatómicas, como el tronco celíaco mesentérico, o con un aneurisma concomitante de aorta abdominal infrarrenal o suprarrenal, en 18% de casos; por lo tanto, ante la presencia de estas anomalías, se debe descartar un aneurisma del tronco celiaco o de otra de las ramas viscerales <sup>(6,7)</sup>. Además, si se detecta un aneurisma del tronco celíaco, existe 50% de posibilidades de que el paciente tenga otro aneurisma visceral.

La fisiopatología de los aneurismas viscerales es aún poco comprendida y cada aneurisma presenta sus características propias; la aterosclerosis parece jugar

un rol secundario en el desarrollo de estas lesiones y no representa siempre el mecanismo etiológico.

La historia natural de los aneurismas viscerales no tratados es aún difícil de conocer. Estos aneurismas son de crecimiento lento, con riesgo de ruptura difícil de establecer. La mayoría de los artículos que los reportan son estudios retrospectivos y presentaciones de uno o varios casos manejados quirúrgicamente, y algunos son reportes de manejo endovascular en los últimos cinco años<sup>(8)</sup>.

Recientemente, con la disponibilidad de los métodos imagenológicos, el diagnóstico temprano en pacientes asintomáticos se ha hecho más fácil que en otros tiempos, con reducción del riesgo de ruptura y tratamiento de lesiones asintomáticas.

Una vez hecho el diagnóstico, las indicaciones para intervenir un aneurisma visceral son controvertidas por la falta de estudios prospectivos y de asignación al azar a largo plazo. De todas maneras, existe consenso general en que los aneurismas sintomáticos, independientemente de su tamaño, y los mayores de 2 cm, deben tratarse por vía quirúrgica o endovascular.

La técnica quirúrgica o endovascular se determina por la anatomía del aneurisma, el compromiso de las ramas subyacentes, la presencia o ausencia de aneurisma aórtico asociado, la experiencia del cirujano y la urgencia de la intervención<sup>(9,10)</sup>.

La adopción de técnicas quirúrgicas bien depuradas, con planes quirúrgicos bien establecidos basados en los estudios prequirúrgicos, genera bajas complicaciones y mortalidad posoperatoria, 0,5% y 5%, respectivamente, con una mortalidad a 30 días de 1,8%<sup>(11,12)</sup>.

Los seguimientos posquirúrgicos han mostrado altas tasas de supervivencia y baja incidencia de complicaciones, lo cual confirma la excelente durabilidad del abordaje quirúrgico abierto en estos pacientes<sup>(13,14)</sup>.

Los avances en las imágenes diagnósticas han alterado de manera significativa la incidencia de los aneurismas viscerales y los resultados clínicos de las terapias quirúrgicas o endovasculares.

Antes de 1950, 92% de los pacientes manifestaba dolor epigástrico y 72% a 87% moría por ruptura del

aneurisma. En la mayoría de ellos, el diagnóstico se hacía en la autopsia. Entre 1950 y 1984, 22% de los pacientes eran asintomáticos en el momento del diagnóstico, únicamente 13% presentaba ruptura del aneurisma y 50% fallecía; la mortalidad operatoria era de 9,2% en aquellos que se sometían a cirugía (90%).

Durante este periodo, la mayoría de los aneurismas del tronco celiaco se diagnosticaba por arteriografía (65%). Recientemente (1985-1995), 69% de los pacientes se presentaba con dolor abdominal, sólo 7% se manifestaba con ruptura y 14% eran asintomáticos. La tasa de mortalidad total era de 14%, se intervino el 90% de los pacientes, ya fuera por vía quirúrgica o endovascular; 86% de los pacientes se diagnosticaron por arteriografía y, solamente, 7% por autopsia clínica. Durante la primera mitad del siglo pasado, la edad promedio de diagnóstico era de 39,7 años de edad, con una mayor prevalencia de hombres sobre mujeres (9:1), y la sífilis era la causa aparente en 31% de los casos. Desde esa época, la edad de diagnóstico ha variado a 53 años de edad, 44% de los casos corresponden a mujeres y las infecciones luéticas han disminuido considerablemente<sup>(14-16)</sup>.

Cuando un aneurisma de las ramas viscerales se rompe, se asocia a una alta morbimortalidad, con base en los datos de aneurisma de aorta abdominal. Rokke *et al.* encontraron un riesgo de ruptura de 5% para los aneurismas del tronco celiaco entre 15 y 22 mm, pero, si el diámetro era de 32 mm o mayor, el riesgo de ruptura ascendía a 50%-70%.

El diagnóstico temprano y la caracterización anatómica exacta del aneurisma son esenciales para disminuir la mortalidad quirúrgica, que oscila entre 5% y 40% cuando el aneurisma se rompe. En vista de que la mayoría de los aneurismas son asintomáticos, su principal manifestación es la ruptura que se puede producir al peritoneo, al retroperitoneo o al tórax. La ruptura intraperitoneal la puede contener inicialmente la transcavidad de los epiplones con posterior ruptura hacia la cavidad peritoneal, lo que produce el clásico fenómeno de doble ruptura. También, se han descrito casos de infarto mesentérico por disección aneurismática.

Puede haber manifestaciones raras, como compresión extrínseca del conducto pancreático o biliar por el aneurisma, masa palpable, varices gástricas

por compresión de la vena esplénica o compresión hepática y portal <sup>(17)</sup>.

La primera resección quirúrgica exitosa de un aneurisma visceral fue reportada por Cooley y DeBakey en 1953. La primera resección exitosa quirúrgica de un aneurisma del tronco celíaco fue reportada por Shumacker en 1958. Desde entonces, la cirugía ha sido el tratamiento de referencia para este tipo de dilataciones, incluyendo una variedad de técnicas, como endoaneurismorrafia, aneurismectomía sola o en combinación con anastomosis aorto-celíaca, hepático-celíaca, anastomosis hepático-esplénica a la aorta toraco-abdominal con interposición de puentes de vena o de PTFE, puentes a la arteria mesentérica superior aorto-celíacos o aorto-hepáticos, o la simple ligadura del aneurisma con riesgo de necrosis hepática o intestinal.

Algunos autores han intervenido estos pacientes con las siguientes indicaciones: aneurisma sintomático, aneurisma que ha crecido en el tiempo, aneurisma de más de tres a cuatro veces el tamaño normal del vaso (8 mm) y aneurisma calcificado mayor de 3 cm <sup>(17,18)</sup>.

### Tratamiento endovascular

Con el advenimiento de las técnicas endovasculares y la adquisición de destrezas endovasculares y radiológicas por los cirujanos, los aneurismas se han venido tratando

por esta vía, y los aneurismas viscerales no escapan a esta terapéutica. En vista de su naturaleza menos invasiva, el uso de *stents* o de embolización selectiva es una opción atractiva para disminuir las complicaciones de las técnicas quirúrgicas abiertas. Como en todos los procedimientos endovasculares, el problema es determinar o saber la durabilidad de estas intervenciones y la posible necesidad de reintervención endovascular <sup>(18)</sup>.

Los avances en las técnicas e insumos endovasculares ha conducido a exclusiones endovasculares de los aneurismas viscerales de manera satisfactoria, algunos autores han reportado embolización exitosa y exclusión del aneurisma con un *stent* cubierto o desnudo, en pacientes con pseudoaneurismas de las ramas viscerales como secuela de trauma o pancreatitis. Terrinoni *et al.* reportaron la primera embolización exitosa de un aneurisma del tronco celíaco y sugirieron esta terapia como la primera opción en los pacientes con anatomía favorable y de alto riesgo quirúrgico <sup>(19)</sup>.

Los procedimientos quirúrgicos abiertos aún son el tratamiento de referencia para los aneurismas viscerales, pero cada día se están viendo más reportes de manejos endovasculares exitosos en aneurismas cada vez de más difícil anatomía y en pacientes más enfermos. La técnica aceptada actualmente es la embolia del aneurisma y la preservación de la arteria por medio de un *stent* cubierto de tipo *Viahban* (*Gore Medical*), *Jostent* (*Abbott*), *I-CAS* (*Atrium*), o *Fluency* (*Bard Medical*) <sup>(20-22)</sup>.

---

## Surgical treatment of aneurysm of the celiac trunk. Case report

### Abstract

*Aneurysm of the celiac artery is an uncommon clinical problem; fewer than 180 cases have been reported in the world's medical literature. Most patients are symptomatic at the time of diagnosis. However, occasionally such aneurysms are detected incidentally during diagnostic imaging for other diseases. We present of a 54 year- old man who had a symptomatic celiac artery aneurysm detected by Computed tomography. The patient underwent successful resection of the aneurysm and revascularization of the celiac artery – common hepatic and splenic arteries with use of an PTFE graft.*

*Key words: celiac artery; celiac plexus; splanchnic circulation; aneurysm; revascularization.*

---

## Referencias

1. Graham L, Stanley J, Whitehouse W, Zelenock G. Celiac artery aneurysms: historic (1745-1949) *versus* contemporary (1950-1984) differences in etiology and clinical importance. *J Vasc Surg.* 1985;2:757-64.
2. Laipply TC. Syphilitic aneurysm of celiac artery. *Am J Med Sci.* 1943;206:453-8.
3. Risher WH, Hollier LH, Bolton JS, Oschner JJ. Celiac artery aneurysm. *Ann Vasc Surg.* 1991;5:392-5.
4. Settembrini P, Jausseran JH, Roveri S, Fendani M. Aneurysms of anomalous splenomesenteric trunk: clinical features and surgical management in two cases. *J Vasc Surg.* 1996;24:687-92.
5. Bailey R, Piles T, Rosen R. Celiomesenteric anomaly and aneurysm: Clinical and etiologic features. *J Vasc Surg.* 1991;14:229-34.
6. Matsuda H, Ogino H, Ito A, Sasaki H, Minatoya K. Aneurysm of the celiac artery arising from a celiomesenteric trunk. *J Vasc Surg.* 2006;44:660.
7. Kalra M, Panneton J, Hofer J, Andrews J. Aneurysm and stenosis of the celiomesenteric trunk: a rare anomaly. *J Vasc Surg.* 2003;37:679-82.
8. Pulli R, Dorigo W, Traisi N, Pratesi G. Surgical treatment of visceral artery aneurysm: a 25-year experience. *J Vasc Surg.* 2008;48:334-42.
9. Stanley JC, Wakefield TW, Graham LM, Whitehouse WM, Zelenock GB, Lindenauer SM. Clinical importance and management of splanchnic aneurysms. *J Vasc Surg.* 1986;3:836-40.
10. Carr SC, Pearce WH, Vogelzang RL, McCarthy WJ, Neemek A, Yao JS. Current management of visceral artery aneurysms. *Surgery.* 1996;120:627-33.
11. Sessa C, Tinelli G, Parcu P, Aubert A, Thony F, Magne JL. Treatment of visceral artery aneurysms: descriptions of a retrospective series of 42 aneurysms in 34 patients. *Ann Vasc Surg.* 2004;18:695-703.
12. Chiessa R, Astore D, Guzzo G, Frigerios S, Tshomba Y, Castellano R. Visceral artery aneurysms. *Ann Vasc Surg.* 2005;19:42-8.
13. Huang YK, Hsich HC, Tsai F, Chag SH, Lumsko PJ. Visceral artery aneurysms: Risk factors analysis and therapeutic options. *Eur J Vasc Endovasc Surg.* 2007;33:293-301.
14. Castrillón G, Montoya M. Splanchnic artery aneurysms. *Rev Colomb Radiol.* 2007;18:2128-32.
15. Rodríguez SJ, Menéndez A, Rodero J. The surgical treatment of an aneurysms of the celiac trunk and hepatic artery. *Angiología.* 1993;45:125-30.
16. Juzkat R, Dzianach M, Pukacki F. Celiac trunk aneurysms coexisted with abdominal aortic aneurysms – case report. *Polish Journal of Radiology.* 2003;68:66-7.
17. McMullan M, McBride M, Liversay J. Celiac trunk aneurysm a case report. *Tex Heart Inst J.* 2006;33:235-40.
18. Batista-Hernández V, Gutiérrez F, Capel A, García-Puentes J, Arribas J. Endovascular repair of concomitant celiac trunk and abdominal aortic aneurysms in a patient with Bechet's disease. *J Endovasc Ther.* 2004;11:222-5.
19. Brnic Z, Hebrang A, Novacic K. Pseudoaneurysm of the celiac trunk following acute pancreatitis case report. *Radiol Oncol.* 2002;36:209-14.
20. Sachder V, Baril D, Ellozy S, Lookstein R, Silverberg D. Management of aneurysms involving branches of the celiac and superior mesenteric arteries: A comparison of surgical and endovascular therapy. *J Vasc Surg.* 2006;44:718-24.
21. Gabelmann A, Gonch J, Merckle EM. Endovascular treatment of visceral artery aneurysms. *J Endovasc Ther.* 2002;9:38-47.
22. Atar E, Feldman G, Neyman H. Percutaneous treatment of celiac artery aneurysms using a stent graft. *IMAJ.* 2004;6:370-1.

### Correspondencia:

CÉSAR EDUARDO JIMÉNEZ, MD

Correo electrónico: cesarejmd@yahoo.com

Bogotá, D.C., Colombia